9

by Emilia D

Submission date: 13-Jan-2020 06:50PM (UTC-0800)
Submission ID: 1241690220
File name: 9._GAMBARAN_PEMBERIAN_ARAK_KONSENTRASI_X,_Y,_Z_TERHADAP.docx (1,012.46K)
Word count: 3108
Character count: 19288

GAMBARAN PEMBERIAN ARAK KONSENTRASI X, Y, Z TERHADAP HISTOPATOLOGI TINGKAT KERUSAKAN GINJAL TIKUS PUTIH GALUR WISTAR *(Rattus novergicus)* JANTAN

E. Devi Dwi Rian[1], Ayly Soekanto[2], Ida Ayu Galih Pertiwi [3]
[1,] Staf Pengajar Biomedik dasar Fakultas Kedokteran Universitas Wijaya Kusuma Surabaya
[2]Staf Pengajar Anatomi Fakultas Kedokteran Universitas Wijaya Kusuma Surabaya
[3]Fakultas Kedokteran Universitas Wijaya Kusuma Surabaya
mbak.devi@gmail.com, galihpertiwi07@gmail.com

Prevalensi peminum alkohol masih sangat tinggi dan masyarakat lebih banyak mengkonsumsi alkohol dengan jenis minuman tradisional (arak). Arak adalah merupakan jenis minuman beralkohol dan minuman keras yang biasanya diproduksi di negara-negara Asia Tenggara dan Asia Selatan. Penelitian ini bertujuan untuk mengetahui gambaran pemberian arak konsentrasi x, y, z terhadap histopatologi tingkat keruskan ginjal tikus putih galur wistar *(Rattus novergicus)* jantan.Rumusan masalah, Apakah ada gambaran histopatologi tingkat kerusakan ginjal dari pemberian arak konsentrasi x, y, z pada tikus putih galur wistar (*Rattus novergicus*) jantan?. Metode yang digunakan merupakan eksperimental dengan pendekatan *the post test only control group design*. Subjek penelitian berupa tikus putih galur wistar jantan dengan berat 250 gram sebanyak 20 ekor dibagi dalam 4 kelompok, yaitu kelompok kontrol (P0) tanpa pemberian arak, kelompok 1 (P1) pemberian arak konsentasi X dan 1 ml per hari, kelompok 2 (P2) pemberian arak konsentrasi Y dan 1 ml perhari , kelompok 3 (P3) pemberian arak konsentrasi Z dan 1 ml perhari.pada hari 30 tikus dikorbankan dan dilakukan pembedahan untuk pengambilan organ ginjal. Kesimpulan dari data yang diperoleh adalah terdapat gambaran histopatologi tingkat kerusakan ginjal dari pemberian arak konsentrasi x, y, z terhadap tikus putih galur wistar *(Rattus novergicus)* jantan.

Kata Kunci: Alkohol, Arak, Gambaran Histopatologi

PENDAHULUAN

Indonesia 3,4 juta orang merupakan pecandu alkohol, dimana 80% berusia 20-24 tahun dan hampir 8% orang dewasa memiliki masalah penggunaan alkohol (Rini, 2012). Berdasarkan pada semua kategori usia, penduduk lebih banyak mengkonsumsi alkohol 1-3 hari perbulan dengan jenis minuman adalah minuman tradisional. Berdasarkan jenis kelamin, laki-laki memiliki tingkat konsumsi lebih banyak dengan frekuensi yang lebih besar dibandingkan perempuan. Penduduk di daerah perdesaan lebih memilih minuman tradisional (77,0%) (Riset Kesehatan Dasar Provinsi Bali,2007).

Arak adalah merupakan jenis minuman beralkohol dan minuman keras yang biasanya diproduksi di negara-negara Asia Tenggara dan Asia Selatan. Pembuataannya menggunakan bahan seperti nira kelapa, tebu, biji-bijian (misalnya beras, beras merah) atau buah, tergantung pada negara atau wilayah asalnya. Arak yang dibuat di wilayah pulau Bali dikenal sebagai Brem Bali, mengandung alkohol yang memiliki kadar cukup tinggi. Bahan baku yang biasa dipakai adalah: cairan yang diambil dari tanaman seperti nira dari pohon kelapa, aren dan pohon siwalan atau tal (Sipahutar,2011).

Alkohol banyak macamnya, seperti metanol, etanol, dan propanol. Namun, yang paling luas digunakan di dalam laboratorium dan industri adalah metanol dan etanol. Alkohol jenis etanol kebanyakan digunakan sebagai bahan dasar campuran bahan makanan dan minuman (Koto, 2012). Etanol adalah bahan psikoaktif dan konsumsinya menyebabkan penurunan kesadaran (Andriani, 2011).

Alkohol jika dikonsumsi mempunyai efek toksik terhadap tubuh baik secara langsung maupun tidak langsung (Panjaitan, 2003). Salah satu akibat konsumsi alkohol (etanol) berlebihan adalah meningkatnya resiko gagal ginjal dan gagal fungsi hati (Gunawan, 2010).

Sebagian besar organ dalam tubuh ada sejumlah regulasi yang memungkinkan ginjal untuk berfungsi secara normal dan optimal, dan dalam hal ini etil alkohol dapat mengganggu. Efek yang tepat dapat mengganggu tubuh tergantung pada jumlah alkohol yang absorbsi dan berapalama waktu dikonsumsi. Alkohol telah terlihat dapat mengubah struktur dan fungsi ginjal serta merusak kemampuannya untuk mengatur volume, komposisi cairan dan elektrolit dalam tubuh. Perubahan mikroskopis pada ginjal termasuk perubahan struktur glomerulus, pembengkakan atau pembesaran ginjal dan meningkatnya jumlah sel-sel lemak, protein dan air. Efek ini akan mengubah kemampuan ginjal untuk berfungsi secara normal (Boggan, 2003).

Akibat mengkonsumsi minuman beralkohol (etanol) berlebihan maka akan adalah meningkatnya resiko gagal ginjal dan gagal fungsi hati. Mengkonsumsi etanol sangat berbahaya karena reaksi kimia senyawa ini membentuk nefrotoksin kuat hingga menyebabkan gangguan fungsi dan kematian sel (nekrosis) pada sel tubulus proksimal (Gunawan, 2010).

Berdasarkan uraian diatas, maka peneliti terdorong untuk melakuakan penelitian mengenai gambaran pemberian arak konsentrasi x, y, z terhadap histopatologi tingkat keruskan ginjal tikus putih galur wistar *(Rattus novergicus)* jantan.

Permaslahan yang dihadapi dalam penelitian ini adalah: Apakah ada gambaran histopatologi tingkat kerusakan ginjal dari pemberian arak konsentrasi x, y, z pada

tikus putih galur wistar (*Rattus novergicus*) jantan?

Tujuan khusus dari penelitian ini adalah mengetahui gambaran histopatologi tingkat kerusakan ginjal dari pemberian arak konsentrasi x, y, z pada tikus putih galur wistar (*Rattus novergicus*) jantan

TINJAUAN PUSTAKA

Pengertian Arak

Alkohol (C2H5OH) merupakan bahan alami yang dihasilkan dari proses fermentasi yang banyak ditemui dalam produk bir, anggur dan sebagainya. Sebutan alkohol biasanya diartikan sebagai etil alkohol (CH3CH2OH), mempunyai densitas 0,78506 g/ml pada 250C, titik didih 78,40C, tidak berwarna dan mempunyai bau serta rasa yang spesifik (Kartika,B., dkk, 1992).

Secara alami alkohol dapat terjadi pada buah-buahan yang sudah masak seperti durian, nangka dan lain-lain, namun kadarnya kecil. Sedangkan alkohol yang didapat dari proses fermentasi banyak ditemui dalam produk makanan dan minuman. Selain itu alkohol juga dapat dibuat dari berbagai macam bahan dasar, diantaranya : bahan berpati, bahan berselulosa atau bahan berserat, serta bahan bergula (Kartika,B., dkk, 1992). Salah satunya adalah arak.

Arak, kadang dieja *arrack* (bahasa Inggris) adalah minuman beralkohol suling jenis minuman keras yang biasanya diproduksi di negara-negara Asia Tenggara dan Asia Selatan. Arak terbuat dari fermentasi nira kelapa, tebu, biji-bijian (misalnya beras, beras merah) atau buah, tergantung pada negara atau wilayah asalnya (Christine, Dobin, 2009). Seperti di wilayah pulau Bali, arak dikenal dengan nama brem.

Brem padat banyak dibuat di daerah Madiun, sedang brem cair banyak di buat di daerah Bali atau disebut dengan Brem bali dan di daerah Kragan Rembang popular dengan nama arak Bali (Suliantari, Rahayu, W.P., 1990).

Proses pengolahan brem cair dan brem padat dimulai dengan tahap awal yang sama, yaitu pengepresan tape ketan dengan menggunakan alat pengepres hidrolik, tekanan 300 kg/cm selama 20 – 30 menit. Cairan yang diperoleh diencerkan dengan air, dengan perbandingan 1 : 1 (Suliantari, Rahayu, W.P., 1990).

Ginjal

Ginjal memiliki sekitar satu juta nefron. Nefron terdiri dari glomelurus, kapsula bowmen, tubulus proksimal, lengkung henle, tubulus distal dan tubulus pengumpul[5]. Tubulus proksimal berjalan berkelok-kelok dan berakhir sebagai saluran yang lurus di medula ginjal (pars desendens Ansa Henle) (Gartner, J.P. dan Hiatt, J.L. 2007).

Ginjal merupakan organ yang berbentuk seperti kacang merah dengan panjang sekitar 10-13 cm, lebarnya 6 cm, berwarna merah dan berat kedua ginjal kurang dari 1% berat seluruh tubuh atau beratnya antara 120-150 gram dan setiap sekitar 20-25% darah yang dipompa jantung mengalir menuju ginjal. Ginjal terdapat sepasang (masing-masing satu di sebelah kanan dan kiri vertebra) dan posisinya retroperitoneal, yang berarti terletak di belakang peritoneum yang melapisi rongga abdomen. Gnjal kanan terletak sedikit lebih rendah (kurang lebih 1cm) dibanding ginjal kiri, hal ini disebabkan adanya hati yang mendesak ginjal sebelah kanan. Kutub atas ginjal kiri adalah tepi atas iga 11(vertebra T12) dan kutub bawahnya adalah processus transverses vertebra L2 (kira-kira 5cm dari krista iliaca), sedangkan kutub atas ginjal kanan adalah tepi bawah iga 11 atau iga 12 dan kutub bawahnya adalah pertengahan vertebra L3 (Farida,2012).

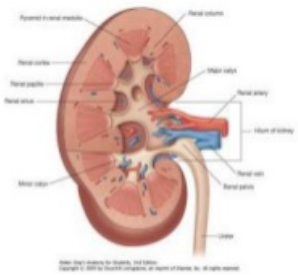

Gambar 1. Struktur Anantomi Ginjal (Richard,2010)

Ginjal dalam melaksanakan fungsi ekskresi ini mendapat tugas berat, karena hampir 25% dari seluruh aliran darah mengalir ke dua buah ginjal (Guyton, 1991). Besarnya aliran darah yang menuju ginjal ini menyebabkan keterpaparan ginjal terhadap bahan yang beredar dalam sistem sirkulasi cukup tinggi, sehingga bahan yang bersifat toksik akan mudah menyebabkan kerusakan jaringan ginjal dalam bentuk perubahan struktur dan fungsi ren (Husein dan Trihono, 1996).

Toksikan yang masuk ke dalam ginjal dapat menyebabkan berbagai macam kelainan pada struktur maupun fungsi nefron. Kerusakan pada nefron dapat terjadi pada tubulus, korpuskulus renalis, maupun kapiler-kapiler darah dalam ginjal. Gangguan pada korpuskulus dapat merusak glomerulus dan kapsula Bowman, sehingga akan mengganggu kelancaran aliran darah dalam kapiler-kapiler glomerulus. Kerusakan pada tubulus dapat terjadi pada sel-sel epitel, antara lain mengalami degenerasi dan atrofi sehingga lumen melebar. Kerusakan lebih lanjut dapat mengakibatkan kematian nefron (Ressang, 1984).Kematian nefron terjadi 8 akibat degenerasi sel. Degenerasi sel adalah kemun duran sel yang menyebabkan perubahan dalam bentuk maupun fungs (Himawan, 1996).

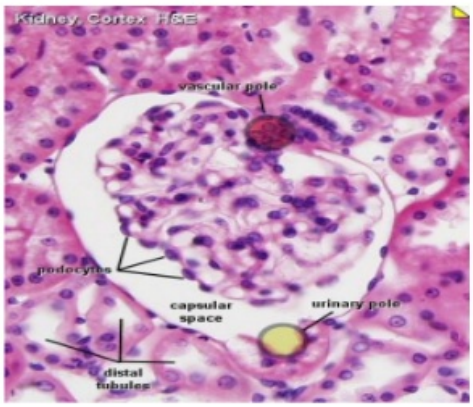

Gambar 2. Histologi Normal Ginjal (Adleend,2015)

METODE PENELITIAN

Rancangan Penelitian

Penelitian ini menggunakan jenis penelitian eksperimental laboratorium dengan menggunakan tikus putih galur wistar *(Rattus novergicus)* jantan sebagai hewan coba.

Secara acak tikus - tikus dikelompokan pada setiap kelompok perlakuan dan kontrol dalam kandang (40 cm x 30 cm x 12 cm) dengan kawat penutup yang tidak tajam. Kemudian kelompok perlakuan diberikan arak konsentrasi X, Y, Z.

Jumlah sampel dalam penelitian ini adalah empat, yaitu kelompok kontrol (P0) merupakan kelompok yang tidak diberikan arak, kelompok 1 (P1) merupakan kelompok dengan pemberian arak konsnetrasi X, kelompok 2 (P2) merupakan kelompok dengan pemberian arak konsnetrasi Y, dan kelompok 3 (P3) merupakan kelompok pemberian arak konsentrasi Z.

Pemberian dilakukan selama 30 hari. Setelah 30 hari tikus dikorbankan dengan cara dianastesi menggunakan eter dan dilakukan pebedahan untuk pengambilan organ ginjal guna melihat gambaran tingkat keruskan ginjal.

Lokasi dan Waktu Penelitian

Penelitian ini dilakukan di Departemen Biokimia dan Departemen Patologi Anatomi Fakultas Kedokteran Universitas Airlangga.

Populasi dan Sampel

Populasi dalam penelitian ini adalah tikus putih galur wistar *(Rattus novergicus)* yang memenuhi kriteria inklusi dan ekslusi sebagai berikut:

1. Kriteria Inklusi
   a. Tikus berjenis kelamin jantan
   b. Umur 8-12 minggu
   c. Tikus dengan berat 250 gram
   d. Kondisi sehat (aktif dan tidak cacat)

2. Kriteria Eksklusi
   a. Tikus cacat atau ada luka pada tubuh
   b. Bobot tikus mengalami penurunan
   c. Tikus tidak mau makan selama penelitian

   Penelitian ini membutuhkan sebanyak 5 ekor tikus pada tiap kelompok perlakuan. Sehingga besar sampel total dalam penelitian ini adalah 20 ekor tikus. Hal tersebut diperoleh dari perhitungan menggunakan rumus Fraenkle and Wallen

Variabel Penelitian

1. Variabel terikat (akibat)
   a. Berat ginjal
   b. Nekrosis tubulus akut (NTA)

2. Variabel bebas (sebab)
   a. Pemberian arak yang berbahan kelapa

Alat dan Bahan Penelitian

Alat Penelitian

Alat-alat yang digunakan pada penelitian meliputi Kandang tikus sebanyak tiga ekor (40 cm x 30 cm x 12 cm) serta kawat penutup yang tidak tajam, tempat makan dan minum, koran sebagai alas, toples, kapas, sonde, spuit 3cc, alat bedah, timbangan, kertas millimeter, kamera, penggaris (mistar).

Bahan Penelitian

Bahan-bahan yang digunakan dalam penelitian ini adalah arak dengan kadar alkohol 31,8%, 41,8%, 56,3%, aquades, eter, pellet, formalin 10%, salin (garam fisiologis).

Proses Pembuatan Arak

Pembuatan arak diawali dari tuak yang matang yang telah disadap. Hasil sadapan kadang kala dalam satu hari hanya memperoleh satu gelas dalam satu pohon. Tuak hasil sadapan ini kemudian akan ditampung ke dalam gentong plastik selama 3 sampai 4 hari hingga tuak terasa kecut. Tuak ini akan diproses bersamaan dengan serabut kelapa di dalam gentong yang tertutup sebagai proses fermentasi. Setelah dirasa cukup, tuak akan dimasukkan kedalam rangkaian pengarakan yang terdiri dari tiga buah kaling atau guci. Masing-masing guci akan berisi 4 ember tuak dengan daya tampung 5 liter. Proses penyulingan dilakuan kurang lebih 10 jam (Pranata, wawancara, 20 April 2016).

Arak hasil penyulingan mampu memproduksi kadar alkohol mulai dari 30, 35 hingga 50 %. Arak ini juga dapat dibedakan menjadi beberapa tingkatan kelas

kadar alkohol. Untuk kelas satu memiliki kadar alkohol antara 35 - 50 %, untuk kelas kedua memiliki kadar alkohol 30 % sedangkan untuk kelas ketiga memiliki kadar alkohol 25 %. Hal-hal yang mempengaruhi kadar alcohol dalam arak berbeda-beda adalah pohon tempat pengambilan tuak, lama tuak sadapan di fermentasi dan alat penyulingan tuak (Pranata, wawancara, 20 April 2016).

Pada penelitain yang berjudul Pengaruh Pemberian Arak Konsentrasi X, Y, Z Terhadap Berat Ginjal dan Tingkat Kerusakan Ginjal Tikus Putih Galur Wistar *(Rattus novergicus)* Jantan, arak yang digunakan adalah arak yang terbuat dari tuah yang disadap dari pohon kelapa. Konsentrasi arak yang digunakan adalah 31,8%, 46,1% dan 58,3% yang termasuk kedalam arak kelas 1 dan kelas 2 (Pranata, wawancara, 20 April 2016).

Analisis Data

Data kualitatif dianalisis dengan cara membandingkan antara kelompok perlakuan berdasarkan dosis meloxicam dan lamanya perlakuan yang diberikan dengan menggunakan metode Mitchel yang dapat dilihat pada tabel 1. Sedangkan data yang diperoleh dari pengamatan preparat histopatologi ginjal tikus putih (Rattus norvegicus) dianalisis secara deskriptif

Tabel 1. Tingkat kerusakan tubulus ginjal (Mitchel dalam Gufron, 2001)

Tingkat Kerusakan	Tubulus Kontortus Proksimal	Tubulus Kontortus Distal
Normal	Sel tidak bengkak, inti sel bulat, lumen sel tubulus jelas	Sel tidak bengkak, inti sel bulat, lumen sel tubulus jelas
Ringan	Degenerasi bengkak keruh +, dengenerasi hidrofik +, lumen tubulus tidak jelas	Degenerasi bengkak keruh +, dengenerasi hidrofik +, lumen tubulus tidak jelas
Sedang	Degenerasi bengkak keruh ++, dengenerasi hidrofik ++, perlemakan +, lumen tubulus tidak jelas tubulus tidak jelas	Degenerasi bengkak keruh ++,dengenerasi hidrofik ++, perlemakan +, lumen tubulus tidak jelas tubulus tidak jelas
Berat	Degenerasi bengkak keruh +++,dengenerasi hidrofik +++, perlemakan ++, lumen tubulus tidak jelas, ada sel yang nekrosis	Degenerasi bengkak keruh +++,dengenerasi hidrofik +++, perlemakan ++, lumen tubulus tidak jelas, ada sel yang nekrosis

(-) : Normal
(+) : Kerusakan sel mencapai 25% dalam delapan lapang pandang
(++) : Kerusakan sel mencapai 50% dalam delapan lapang pandang
(+++) : Kerusakan sel mencapai 75% dalam delapan lapang pandang

HASIL PENELITIAN

Penelitian dilakukan untuk melihat gambaran histopatologi ginjal tikus putih setelah pemberian arak dengan kadar alkohol 31,8%, 41,8%, 56,3%. Ginjal

merupakan salah satu organ sasaran dari efek toksik arak . Karena ginjal memiliki aliran darah yang tinggi, arak memiliki dosis 31,8%, 41,8%, dan 56,3% ada di darah akan mengalami filtrasi di ginjal. Tikus putih yang digunakan merupakan tikus jantan karena kondisi biologisnya lebih stabil bila dibandingkan betina yang kondisi biologisnya dipengaruhi masa siklus estrus. Di samping keseragaman jenis kelamin, hewan coba yang digunakan juga mempunyai keseragaman berat badan dan umur. Hal ini bertujuan untuk memperkecil variasi biologis antar hewan coba yang digunakan sehingga dapat memberikan respon relatif seragam (Tuhu dalam Adleend, 2015).

Nekrosis Tubulus Akut

Hasil perolehan data pada penelitian ini adalah kelompok-kelompok hewan coba diperoleh hasil dari skor keruskan ginjal yang berbeda-beda tiap pada tiap kelompok. Pada kelompok kontrol (P0) menunjukan (+) dimana berarti keruskan mencapai 25% dalam delapan lapang pandang. Hal ini menunjukan bahwa ginjal tikus pada kelompok kontrol mengalami nekrosis dan dapat disebabkan karena proses fisik, kimiawi maupun mikroorganisme, yang dapat bersifat reversible dan berakhir pada kematian sel.

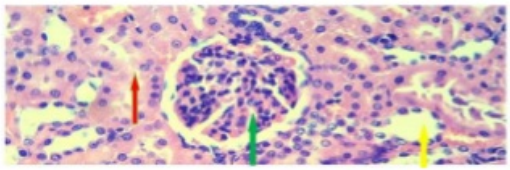

Gambar 1: mikroskopis kelompok kontrol, panah kuning : tubulus distal, panah merah: tubulus proximal tampak sel kariolisis, hijau : gromerulus

Pada kelompok perlakuan 1 (P1) yaitu kelompok tikus yang diberikan arak konsentrasi X menunjukan ada satu sampel yang menunjukan (+) yang berarti kerusakan sel mencapai 25% dalam delapan lapang pandang dan empat sampel menunjukan (++) yang berarti kerusakan sel mencapai 50% dalam delapan lapang pandang.

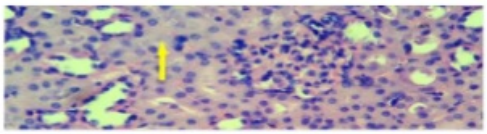

Gambar 2: mikroskopis kelompok perlakuan 1, panah kuning tubulus proximal tampak sel kariolisis

Pada kelompok perlakuan 2 (P2) yaitu kelompok tikus yang diberikan arak kosentrasi Y menunjukan ke lima sampel menunjukan (+) yang berarti keruskan sel mencapai 25% dalam delapan lapang pandang.

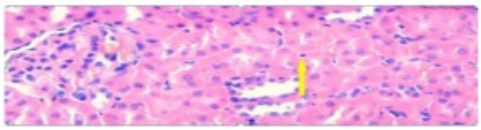

Gambar 3: mikroskopis kelompok perlakuan 2, panah kuning tubulus proximal tampak sel piknosis

Pada kelompok perlakuan 3 (P3) yaitu kelompok tikus yang diberikan arak konsentrasi Z menunjukan ada satu sampel yang menunjukan (++) yang berarti kerusakan sel mencapai 50% dalam delapan lapang pandang dan empat sampel menunjukan (+++) yang berarti keruskan sel mencapai 75% dalam delapan lapang pandang.

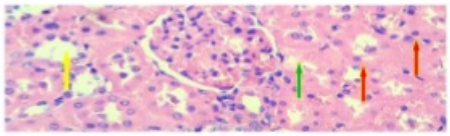

Gambar 4: mikroskopis kelompok perlakuan 3, panah kuning : tubulus distal, panah merah : tubulus proximal tampak sel kariolisis, hijau gromerulus tampak perlemakan

Nekrosis tubulus akut nefrotoksik disebabkan oleh berbagai bahan seperti toksin, obat obatan, atau konsentrasi tinggi zat yang potensial merusak dan berbahaya seperti zat kimia dan logam berat. Pada nekrosis tubulus akut nefrotoksik, ginjal bengkak, berwarna merah, dan sering ditemukan vakuolisasi sitoplasma sel epitel tubulus. Kerusakan terbanyak di tubulus proksimal, jarang di tubulus distal karena tubulus proksimal sangat peka terhadap suatu iskemia, maka jaringan ini dalam batas–batas tertentu akan mengalami kerusakan, walaupun sisa jaringan ginjal lainnya tampak seperti tidak mengalami kelainan. Tampak adanya degenerasi tubulus proksimal yang mengandung debris, tetapi membran basalis utuh (Underwood, J.C.E.2004 ; Alpers, C. E. And Fogo, A. B. 2007).

Nekrosis tubulus merupakan penyebab terpenting dari gagal ginjal akut. Klinisnya adalah oliguria yang dilanjutkan diuresis. Adanya kerusakan tubulus menyebabkan retensi cairan, sehingga terjadi uremia, hiperkalemia, edem, ketidak seimbangan elektrolit, asidosis, peningkatan blood urea nitrogen (BUN) sekitar 25-30mg/dl per-hari, dan kreatinin kira-kira 2,5mg/dl per-hari. Peningkatan ketidak kebalan terhadap infeksi sehingga kurang lebih 25% kematian akibat nekrosis tubulus akut terjadi selama fase diuretic (Underwood, J.C.E.2004).

KESIMPULAN DAN SARAN

Kesimpulan

Terdapat gambaran histopatologi tingkat kerusakan ginjal dari pemberian arak konsentrasi x, y, z terhadap tikus putih galur wistar *(Rattus novergicus)* jantan yang dimungkinkan akibat tubulus proksimal sangat peka terhadap suatu iskemia.

Saran

Saran dari tugas akhir yang berjudul Pengaruh Pemberian Arak Konsentrasi X, Y, Z terhadap Berat Ginjal dan Tingkat Keruskan ginjal Tikus putih Galur Wistar *(Rattus novergicus)* Jantan.

1. Sebaiknya, sebelum pembedahan, tiap sampel ditimbang ulang untuk mengetahu berat badan guna mengkonversi berat ginjal tikus terhadap berat badan tikus.
2. Sebaiknya pada penelitian berikutnya arak yang digunakan terbuat dari bahan dan konsentrasi yang berbeda. Menggunakan dosis yang lebih tinggi dari 1 mL/ekor/hari dan rentang waktu pemberian yang lebih lama.
3. Sebaiknya pada penelitian berikutnya peneliti lebih teliti dan konsentrasi pada saat melakukan praktikum agar tidak terjadi kesalah.

DAFTAR PUSTAKA

Alpers, C. E. And Fogo, A. B. 2007.*The kidney and is collecting system*. Kumar, V., Abbas, K., Fausto, N. and Mitchell, R.N., Robbins. Basic Pathology. 8 th ed. Philadelphia: Saunders Elsevie

Angga, Pranata. 2016. Proses Pembuatan Arak. Wawancara dilaksanakan Jumat, 20 April 2016, Pukul 15.00 Wita

Astina, I Nyoman Gede. 2004. *Pengertian Bar dan Minuman*. Sekolah Perhotelan Bali

Adleend., 2015. Gambaran Histopatologi Ginjal Tikus Putih (Rattus norvegicus) Setelah Pemberian

Meloxicam Dosis Toksik. Program Studi Kedokteran Hewan Fakultas Kedokteran Universitas Hasanuddin. Hal.4-8. Skripsi

Chang, J. 2005.Synopsis Of Pathology. Printed Abraham Publication. Hal 26-27

Dobin, Christine E. (2009). *Asian entrepreneurial minorities: conjoint communities in the making of the world-economy 1570-1940*. Taylor & Francis. hlm. 54. ISBN 978-0-7007-0404-0

Farida, Liswatul. 2012. *Referat Anatomi Fisiologi Ginjal*. Makalah. D3 Analis Kesehatan Universitas Muhammadiyah Semarang

Gartner, J.P. dan Hiatt, J.L. 2007. *Color Text Book of Histology*. 3th ed. Philadelphia: Elsevier Saunders:45-437

Gunawan. 2010. *Pengaruh Pemberian Alkohol Terhadap Derajat Nekrosis Ginjal Tikus Putih Galur Wistar*. Perpustakaan Universitas Islam Sultan Agung Semarang

Guyton A. C., Hall J. E. 2007. Ginjal dan Cairan Tubuh. Dalam: Buku Ajar Fisiologi Kedokteran. Edisi XI. Jakarta: EGC, pp 307-9.

Himawan, S. 1996. Kumpulan kuliah patologi. UI Press. Jakarta.Hirsch AC, Philipp

Husein, A.T.T. dan Trihono. 1996. Buku ajar nefrologi anak. Ikatan Dokter Anak Indonesia. Jakarta.

Price SA dan Lorraine MW. 2006. *Patofisiologi Konsep Klinis Proses-Proses Penyakit*. Jakarta: EGC, Terjemahan dari Pathofisiology Clinical Concepts Of Disease Procceses. Hal 44

Rippey, J.J. 2005. *General Pathology*. Witwaesrand. University Press. Perth Western Australia. Hal 19-31

Ressang, A.A. 1984. Patologi khusus veteriner. IFAD Project. Denpasar.

Underwood, J.C.E.2004. *General and Systemic Pathology*.4 th ed. Edinbour London New York Oxoford–Philadephia St Louis Study. Toronto

Winarti S. 2006. *Minuman Kesehatan Trubus Agrisarana*. Surabaya.[Hal: 5, 11]

Zakhari Samir. 2006. Overview: *How Is Alkohol Metabolized By The Body?* National Institute On Alcohol Abuse And Alcoholism (NIAAA) 5635, Fisher Lane.MSC 9304 Bethesda

ORIGINALITY REPORT

20%	17%	5%	7%
SIMILARITY INDEX	INTERNET SOURCES	PUBLICATIONS	STUDENT PAPERS

PRIMARY SOURCES

1	jurnal.farmasi.umi.ac.id Internet Source	1%
2	lasarani.blogspot.com Internet Source	1%
3	Submitted to Binus University International Student Paper	1%
4	jurnal.stikeskusumahusada.ac.id Internet Source	1%
5	en.wikipedia.org Internet Source	1%
6	pengujiantuaknipasmakmakassar46.blogspot.com Internet Source	1%
7	Submitted to Auckland University of Technology Student Paper	1%
8	justikachika.blogspot.com Internet Source	1%
9	www.landasanteori.com Internet Source	1%

10	alhasyi.blogspot.com Internet Source	1 %
11	garuda.ristekdikti.go.id Internet Source	1 %
12	sehat-kuat-pintar.blogspot.com Internet Source	1 %
13	tr.scribd.com Internet Source	1 %
14	jim.unsyiah.ac.id Internet Source	1 %
15	journal.unair.ac.id Internet Source	1 %
16	kawangoogle.blogspot.com Internet Source	1 %
17	www.kebijakankesehatanindonesia.net Internet Source	1 %
18	grosirtaskita.blogspot.com Internet Source	1 %
19	slidedocuments.org Internet Source	1 %
20	digilib.uin-suka.ac.id Internet Source	<1 %
21	Rini Purbowati. "KEMAMPUAN	<1 %

PEMBENTUKAN SLIME PADA Staphylococcus epidermidis, Staphylococcus aureus, MRSA DAN Escherichia coli", Florea : Jurnal Biologi dan Pembelajarannya, 2017
Publication

22	www.neliti.com Internet Source	<1%
23	Is Asma'ul Haq Hataul. "PERUBAHAN KADAR GLUKOSA DARAH PADA MENCIT PASCA STRES IMOBILISASI KRONIK", MOLUCCA MEDICA, 2018 Publication	<1%
24	Submitted to University of Sheffield Student Paper	<1%
25	ejournal.umm.ac.id Internet Source	<1%
26	pearllav.blogspot.com Internet Source	<1%
27	simdos.unud.ac.id Internet Source	<1%
28	repository.urecol.org Internet Source	<1%
29	eprints.ung.ac.id Internet Source	<1%
30	smykep-2011.blogspot.com	

	Internet Source	<1%
31	conference.itats.ac.id Internet Source	<1%
32	zh.scribd.com Internet Source	<1%
33	financial.id Internet Source	<1%
34	modizstradlin17.blogspot.com Internet Source	<1%
35	repository.unand.ac.id Internet Source	<1%
36	biosaintropis.unisma.ac.id Internet Source	<1%
37	Submitted to UIN Maulana Malik Ibrahim Malang Student Paper	<1%
38	Submitted to Sultan Agung Islamic University Student Paper	<1%
39	repository.upnvj.ac.id Internet Source	<1%
40	Lailatul Muniroh, Santi Martini, Triska Susila Nindya, Rondius Solfaine. "Curcuma Domestica Volatile Oil (Curcuma domestica, Val) as Anti Inflamation Agent on Gout Arthritis Patient with	<1%

High Purin Diet", Makara Journal of Health Research, 2011

Publication

Exclude quotes	Off	Exclude matches	Off
Exclude bibliography	On		