Skripsi_18820010_Elvira Maulidah Ke 2

by Fkh Uwks

Submission date: 21-Jun-2022 10:07AM (UTC+0700)
Submission ID: 1860514543
File name: Skripsi_18820010_Elvira_Maulidah_Ke_2.docx (10.48M)
Word count: 8106
Character count: 51469

HUBUNGAN KADAR TIMBAL SERTA HISTOPATOLOGI PARU PADA SAPI DI RUMAH PEMOTONGAN HEWAN PEGIRIAN SURABAYA

Elvira Maulidah

ABSTRAK

Penelitian ini bertujuan untuk mengetahui hubungan kadar timbal serta histopatologi paru pada sapi di Rumah Pemotongan Hewan Pegirian Surabaya. Penelitian ini mengukur kadar logam berat timbal pada paru sapi menggunakan metode AAS (*Atomic Absorption Spectophotometer*) dengan ukuran sampel ± 40 gram dan dimasukkan ke dalam pot sampel, sedangkan untuk sampel organ paru sapi yang dipotong dengan ukuran ± 1 cm dan direndam ke dalam larutan *neutral buffer formalin 10%* sebelum dijadikan preparat histopatologi. Pemeriksaan histopatologi menggunakan pewarnaan *Hematoxylin eosin* dan diamati menggunakan mikroskop dengan perbesaran 10x serta 400x. Data hasil pemeriksaan akan dianalisis menggunakan deskriptif kualitatif untuk melihat hubungan antara kadar logam timbal serta histopatologi paru sapi. Hasil pemeriksaan menunjukkan kadar logam berat timbal dari 10 sampel paru sapi yaitu negatif tercemar oleh timbal dan pada pemeriksaan histopatologi paru sapi menunjukkan adanya perubahan histopatologi yaitu inflamasi, nekrosis, degenerasi, hemoragi, dan perubahan lainnya.

Kata Kunci : *Kadar Logam Timbal, Histopatologi, Paru, Rumah Pemotongan Hewan*

THE RELATIONSHIP BETWEEN LEAD LEVELS AND LUNG HISTOPATHOLOGY IN CATTLE AT A SLAUGHTERHOUSE IN PEGIRIAN SURABAYA

Elvira Maulidah

ABSTRACT

This study aims to determine the relationship between lead levels and lung histopathology in cattle at the Pegirian Slaughterhouse Surabaya. This study measured the levels of lead heavy metal in beef lungs using the AAS (Atomic Absorption Spectophotometer) method with a sample size of ± 40 grams and put into a sample pot, while for samples of beef lung organs that were cut to a size of ± 1 cm and immersed in a neutral solution. 10% formalin buffer before being used as histopathological preparations. Histopathological examination using Hematoxylin eosin staining and observed using a microscope with a magnification of 10x and 400x. The data from the examination will be analyzed using qualitative descriptive to see the relationship between metal levels of lead and histopathology of bovine lung. The results of the examination showed that the heavy metal levels of lead from 10 samples of bovine lung were negative for lead contamination and on histopathological examination of bovine lung showed histopathological changes, namely inflammation, necrosis, degeneration, hemorrhage, and other changes.

Key Words : *Lead Metal Content, Histopathology, Lung, Slaughterhouse*

I. PENDAHULUAN

1.1 Latar Belakang

Logam merupakan bahan dengan konduktivitas listrik yang memiliki daya hantar tinggi, kelenturan, dan kilau (Adhani dan Husaini, 2017). Logam diklasifikasikan menjadi dua kategori antara lain logam berat dan ringan. Logam berat merupakan logam dengan masa yang mencapai besar 5g/cm^3. Logam berat dikenal sebagai logam non-esensial dan menjadi racun untuk organisme sampai batas tertentu. Sementara itu logam ringan memiliki masa yang kurang dari 5g/cm^3. Logam berat adalah penyusun alami tanah yang tidak dapat dipisahkan (*non-degradable*) atau hancur (Irianti, dkk., 2017).

Sumber logam berat dapat berasal dari tanah salah satunya merupakan bahan agrokimia berupa pestisida serta pupuk, pencemaran dari asap kendaraan bermotor, minyak hasil pembakaran, limbah rumah tangga, pupuk organik pertambangan, dan limbah industri. Kandungan logam berat yang ada ditanah dapat dipengaruhi oleh faktor lingkungan seperti bahan organik, keasaman tanah, tekstur, suhu, mineral lempung serta kandungan unsur lainnya. Keasaman (pH) merupakan faktor penting dalam transformasi logam (Irianti, dkk., 2017).

Timbal merupakan logam berkilau berwarna putih kebiruan atau kelabu keperakan (Irianti, dkk., 2017). Timbal diproduksi dalam jumlah yang sangat kecil di alam. Transmisi logam ini melalui strata bumi yang berkisar 0,0002° dari kerak

bumi. Timbal bisa menjadi logam tidak hanya murni, tetapi juga senyawa anorganik dan organik. Timbal dalam segala bentuknya memiliki efek racun yang sama pada makhluk hidup (Adhani dan Husaini, 2017).

Adhani dan Husaini (2017), menyatakan bahwa dosis timbal yang relatif tinggi, terkait dengan waktu paparan. Efek keracunan timbal akut mengakibatkan kematian mendadak, kejang lambung parah, anemia, perubahan perilaku, dan kehilangan nafsu makan. Efek keracunan timbal kronis disebabkan oleh paparan timbal yang menumpuk selama beberapa bulan bahkan bertahun-tahun. Keracunan timbal menyebabkan gejala yang nonspesifik yang mendekati setiap skema tubuh.

Cemaran timbal terhadap hewan ternak dapat masuk melalui sistem pernafasan, maupun oral (Lestari, 2018). Hewan ternak yang terkena cemaran timbal disebabkan oleh rumput dan air minum yang terkontaminasi. Rumput yang telah tercemar timbal melewati proses penyerapan akar dari tanah maupun melalui stomata daun dari udara. Penyerapan pada daun terjadi karena partikel timbal di udara masuk ke dalam proses penyerapan pasif. Asap kendaraan adalah penyebab utama polusi timbal di atmosfer, karena timbal biasanya ditambahkan ke dalam bensin sebagai penekan ledakan (Salundik, dkk., 2012).

Bahan bakar bensin yang mengandung timbal akan dibakar dan membentuk garam antara lain klorin, brom dan oksida. Partikel yang lebih besar akan segera jatuh ke tanah atau air permukaan sedangkan partikel yang lebih kecil akan menempuh jarak jauh melalui udara dan menetap kembali di atsmosfer. Timbal akan mengakibatkan dampak penyakit pada hewan ternak yaitu kelainan struktur

atau fungsi otak akibat suatu kondisi atau penyakit yang dinamakan dengan ensepalopati (Irianti, dkk., 2017). Adapun gangguan kesehatan lainnya yang disebabkan oleh logam timbal seperti terjadinya gangguan terhadap fungsi ginjal, gangguan sistem reproduksi, gangguan sistem hemopoitik, serta gangguan terhadap sistem syaraf (Adhani dan Husaini, 2017).

Berdasarkan uraian di atas, maka peneliti ingin melakukan peneletian mengenai Hubungan Kadar Timbal Serta Histopatologi Paru Pada Sapi Di Rumah Pemotongan Hewan Pegirian Surabaya.

1.2 Rumusan Masalah

Berdasarkan latar belakang yang telah dipaparkan di atas, maka rumusan masalah yang menjadi fokus dalam penelitian ini yaitu :

Bagaimana hubungan kadar timbal serta histopatologi paru pada sapi di rumah pemotongan hewan Pegirian Surabaya?

1.3 Tujuan

Berdasarkan latar belakang dan rumusan masalah yang telah dipaparkan di atas, maka tujuan dari penelitian ini adalah sebagai berikut :

Untuk mengetahui hubungan kadar timbal serta histopatologi paru pada sapi di rumah pemotongan hewan Pegirian Surabaya.

1.4 Manfaat Penelitian

Penelitian ini diharapkan bermanfaat bagi mahasiswa sehingga mengerti tentang gambaran histopatologi serta efek toksisitas logam berat yang ada di organ

paru pada sapi bagi peneliti hasil penelitian ini dapat memberikan manfaat positif untuk menambah pengetahuan dan wawasan khususnya dalam bidang toksisitas dan histopatologi veteriner. Manfaat penelitian ini bagi masyarakat dapat menambah informasi ilmiah perihal hubungan kadar timbal serta histopatologi paru pada sapi di rumah pemotongan hewan Pegirian Surabaya.

II. TINJAUAN PUSTAKA

2.1 Tinjauan Umum Sapi

Sapi merupakan hewan ruminansia penghasil daging, susu, maupun kebutuhan lainnya. Sapi dari famili *Bovida*, seperti halnya bison, kerbau, banteng dan anoa. Sapi menghasilkan 50% kebutuhan daging di dunia, kebutuhan susu 95%, dan kebutuhan kulit 85% (Prasetya, 2012).

Secara umum pada ruminansia memiliki sistem pencernaan yang berbeda dengan hewan lainnya seperti pada hewan kuda atau babi. Sapi mempunyai sistem pencernaan yang meliputi lambung sebanyak empat bagian yaitu rumen, retikulum, omasum, dan abomasum (Wiryanti, 2020).

2.1.1 Taksonomi sapi

Sapi mempunyai klasifikasi taksonomi menurut Romans, *et al* (1994) dan Blakely *and* Bade, (1992) dalam Putra (2017), sebagai berikut ini, Kingdom : *Animalia*; Phylum : *Chordata*; Subphylum : *Vertebrata*; Class : *Mamalia*; Sub class : *Theria*; Infra class : *Eutheria*; Ordo : *Artiodactyla*; Sub Ordo : *Ruminantia*; Infra Ordo : *Pecora*; Family : *bovidae*; genus : *bos (cattle)*; Group : *Taurinae*.

2.2 Organ Paru

Fungsi utama sistem pernafasan ialah memberikan oksigen ke tubuh dan mengeluarkan karbon dioksida dari tubuh. Respirasi memiliki fungsi lain yaitu untuk keseimbangan elektrik cairan tubuh dan menjaga keseimbangan pH. Organ

respirasi terdiri dari kulit, insang, trakea, serta paru terganung jenis hewannya. Pernapasan terbagi menjadi dua kegiatan ialah inspirasi dengan menghirup udara serta ekspirasi mengeluarkan udara dari paru (Kementrian Pendidikan dan Kebudayaan Republik Indonesia, 2019). Paru berfungsi sebagai tempat pertukaran oksigen dalam darah. Paru termasuk dalam bagian dari sistem pernafasan (Suryowinoto, dkk., 2017).

Sistem pernapasan terbagi menjadi jalur pernapasan *superior* serta *posterior*. Secara fungsional, struktur ini merupakan bagian dari sistem konduksi yang meliputi rongga hidung, nasofaring, laring, trakea, bronkus, bronkiolus, serta alveolus. Terdapat organ pernapasan (tempat terjadinya pertukaran gas), yang terdiri dari bronkiolus respiratorius, ductus alveolaris, dan alveolus. Bagian konduksi mempunyai 2 fungsi ialah menyediakan sarana bagi udara untuk masuk dan keluar paru serta mengatur udara yang terhirup (Mescher, 2011).

Sebagian besar zona konduksi terlapisi oleh epitel bertingkat silindris bersilia yang disebut epitel respiratorik. Epitel ini memiliki 5 jenis sel yang semuanya mempengaruhi tebal membran basal : sel silindris bersilia, sel goblet mukosa, sel sikat (*brush cells*), sel granul kecil, dan sel basal (Mescher, 2011).

2.2.1 Anatomi dan Fisiologi Paru

Paru ada di dalam rongga dada serta berjumlah sepasang yang berada dalam rongga dada *sinister* dan *dexter*. Dua buah paru yaitu pada paru kiri dan kanan yang dilapisi oleh selaput disebut dengan pleura. Selaput pleura memiliki fungsi untuk

melindungi paru dari gesekan saat bernapas (Kementrian Pendidikan dan Kebudayaan Republik Indonesia, 2019).

Paru adalah organ anatomi yang berperan penting pada proses pernapasan. Paru memiliki fungsi utama memenuhi kebutuhan tubuh akan oksigen untuk proses metabolisme tubuh. Fungsi dari paru adalah untuk mengeluarkan karbon dioksida sebagai sisa hasil metabolisme. Struktur paru hewan sangat keras dan hanya ada sedikit gerakan mengempis atau mengembang saat bernafas (Kementrian Pendidikan dan Kebudayaan Republik Indonesia, 2019).

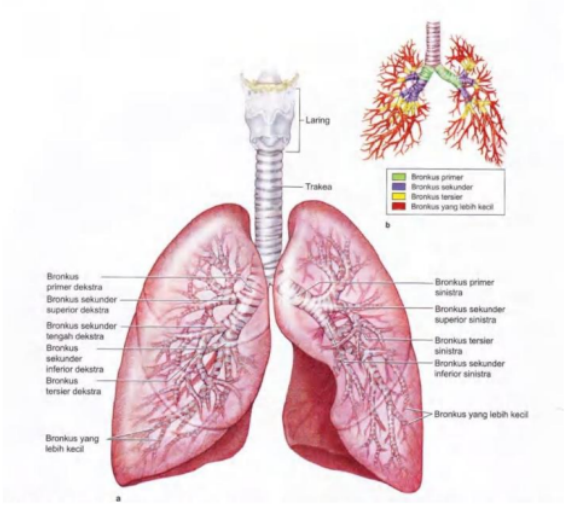

Gambar 2.1 Gambar paru-paru normal (Mescher, 2011).

2.2.2 Histologi Paru

Paru terdiri dari kiri dan kanan, pada mamalia setiap paru memiliki lobus dan lobulus. Paru-paru kiri mencakup lobus kranial dan lobus kaudal sementara itu pada paru kanan mencakup dari lobus kranial, tengah, kaudal dan asesoris. Setiap

lobus dipisahkan menjadi lobulus oleh jaringan ikat. Unit respirasi terkecil pada mamalia merupakan alveoli (Adi, 2014).

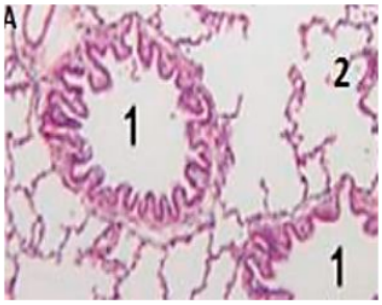

Gambar 2.2 Struktur histologi paru pada mamalia. Keterangan; (1) bronkiolus, (2) alveolus (Adi, 2014).

Alveoli memiliki tiga lapisan yang berdinding tipis yaitu endotel kapiler, intersititum alveolus dan epitel alveolus. Ketiga lapisan ini disebut dengan *air blood barrier* (sawar darah-udara). Pneumosit sel tipe I sensitif terhadap partikel asing yang masuk ke dalam alveolus dan rentan terhadap nekrosis. Pneumosit sel tipe II lebih tahan pada stimulan dan mempunyai sifat mitosis tinggi, selama proses penyembuhan sel akan mengalami proliferasi dan berganti menjadi pneumosit sel tipe I yang mengalami nekrosis (Adi, 2014).

2.2.2.1 Bronkus

Setiap bronkus primer memiliki cabang, setiap cabang yang mengecil mencapai sekitar 5 mm. Mukosa bronkus secara struktural mirip dengan mukosa trakea, dengan lamina propia yang mengandung serat elastin, dan memiliki banyak kelenjar serosa dan mukosa, serat elastin, otot polos. Bronkus primer mengandung

cincin kartilago yang sepenuhnya mengelilingi lumen bronkus dan memiliki diameter bronkus yang mengecil, perlahan cincin kartilago akan tergantikan oleh lempeng kartilago hialin (Mescher, 2011).

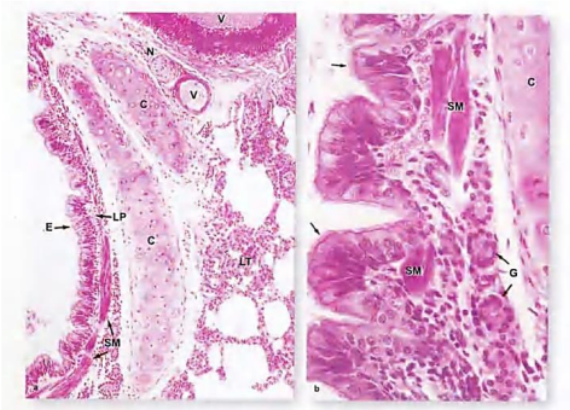

Gambar 2.3 Dinding bronkus. (a): epitel (E) terutama terdiri dari sel silindris bertingkat. Lamina propia (LP) memiliki kandungan lapisan otot polos (SM) yang mengelilingi pada semua bronkus. Submukosa sendiri merupakan tempat kartilago (C) dan lapisannya meliputi pembuluh darah (V) serta saraf (N). Jaringan martil (LT) secara langsung akan mengelilingi adventisia bronkus. Pembesaran 140x. Pewarnaan H&E. (b): Epitel bronkus yang lebih kecil dengan epitel yang sebagian besar terdiri dari sel kolumnar bersilia (panah) dengan sedikit sel goblet. Stroma mempunyai otot polos (SM) dan kelenjar serosa kecil (G) berdekatan kartilago (C). Pembesaran 400x. Pewarnaan H&E. (Mescher, 2011).

2.2.2.2 Bronkiolus

Bronkiolus merupakan saluran udara intralobular dengan diameter sekitar 5 mm, membentuk tanpa adanya kartilago atau kelenjar pada mukosa. Bronkiolus terbesar memiliki epitel bertingkat selapis silindris bersilia, ketika bronkiolus menjadi lebih pendek dan susunannya lebih sederhana dalam struktur epitel selapis silindris bersilia atau selapis kuboid pada bronkiolus terminalis yang lebih kecil. Di

dalam epitel bronkiolus terminalis terdapat sel clara yang tidak bersilia serta mempunyai granul sekretori dan mengeluarkan protein pelindung. Adapun tubuh neuroepitel yang dapat berfungsi sebagai kemoreseptor (Mescher, 2011).

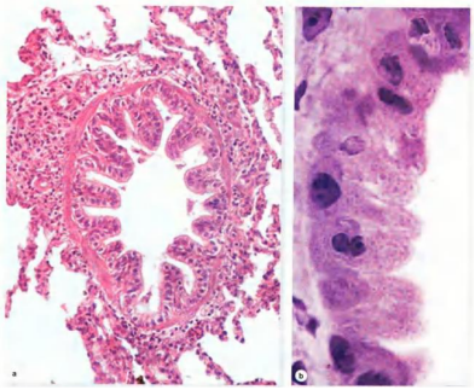

Gambar 2.4 Bronkiolus terminalis dan sel clara. Bagian terakhir dari sistem saluran sebelum tempat pertukaran gas dinamakan bronchiolus terminalis 300x dan 500x HE (Mescher, 2011).

2.2.2.3 Alveolus

Alveolus adalah evaginasi mirip kantong (berdiameter sekitar 200 prm) di bronchiolus respiratorius, ciuctus alveolaris, dan saccus alveolaris. Alveoli bertanggung jawab atas terbentuknya struktur berongga dalam paru. Secara struktural, alveolus menyerupai kantong kecil yang terbuka pada satu sisinya, yang mirip dengan sarang lebah. Struktur dinding alveolus dikhususkan untuk memudahkan dan melancarkan difusi antara lingkungan eksternal dan internal. Biasanya pada tiap dinding memiliki letak di antara 2 alveolus yang berdekatan hal ini disebut sebagai septum interalveolus. Septum interalveolar mengandung sel

serta matriks ekstrasel jaringan ikat yang terpenting serat elastin dan kolagery yang disuplai oleh sejumlah besar di dalam tubuh (Mescher, 2011).

Sel alveolus tipe 1 dapat melapisi 97% permukaan alveolus, sel tersebut juga dikenal sebagai pneumosit sel tipe 1 atau sel skuamosa alveolus yang tipis. Fungsi selnya yaitu membentuk dinding yang tebal sehingga gas dapat dengan mudah terlewati. Sitoplasma pada bagian yang tipis dapat terisi banyak vesikel pinositotik, yang mungkin memiliki peran dalam pergantian surfaktan dan penghilangan partikel kontaminan kecil dari permukaan eksternal. Selain desmosom semua sel epitel tipe I memiliki sambungan yang rapat berfungsi untuk mencegah infiltrasi cairan jaringan ke dalam rongga udara alveolus (Mescher, 2011).

Alveolus tipe 2 (pneumosit tipe II) menyebar di dalam alveolus sel tipe I dengan sambungan yang rapat dan desmosom yang terhubung dengan sel tersebut. Sel tipe II mempunyai bentuk kuboid yang bisa bermitosis untuk berganti sendiri dan sel tipe 1. Sel tipe 2 mempunyai ciri mengandung lamela konsentris atau paraiel yang dibatasi oleh suatu membran unit. Lamela berfungsi menghasilkan materi yang menyebar dipermukaan alveolus dengan wujud surfaktan paru, berupa lapisan ekstrasel yang menurunkan tegangan permukaan (Mescher, 2011).

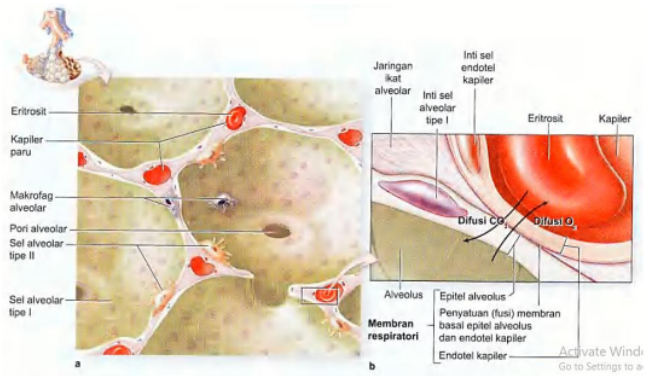

Gambar 2.5 Alveoli dan sawar darah-udara (Mescher, 2011).

2.2.3 Patologi Paru

Kerusakan yang terjadi pada pneumosit sel tipe I sering menyertakan dengan adanya perubahan *air blood barrier*. Hal ini menyebabkan infiltrasi cairan plasma, protein dan fibrin ke dalam lumen alveolus. Keaadaan normal cairan ini dapat dengan mudah dibersihkan leukosit alveolar dan makrofag yang ditarik oleh sitokin dan mediator inflamasi lainnya. Protein plasma yang tembus kedalam alveolus berpadu ke dalam surfaktan paru yang memiliki wujud membran hialin. Membran ini terlihat di pneumonia tertentu biasanya pada pneumonia interstisial akut ternak sapi (Adi, 2014). Perubahan histopatologi yang terjadi pada paru tidak berbeda nyata, paru yang terkontaminasi oleh logam berat dengan yang tidak terkontaminasi keduanya tidak menunjukkan kongesti maupun inflamasi yang siginifikan. Hasil ini menunjukkan bahwa ada faktor lain yang mempngaruhi terjadinya perubahan kongesti maupun inflamasi paru (Apsari, dkk., 2020).

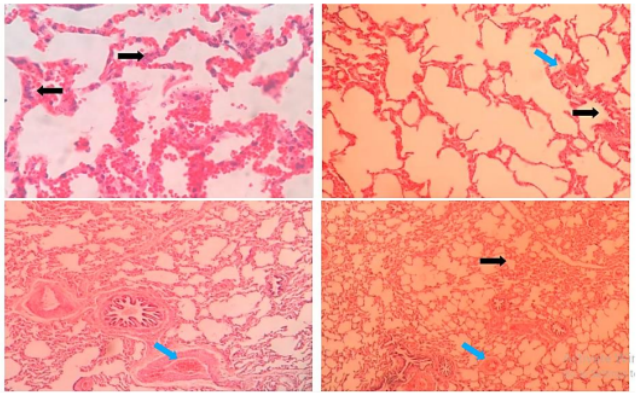

Gambar 2.6 Gambaran histopatologi paru yang terkontaminasi logam berat. Terdapat kongesti (tanda panah biru), inflamasi (tanda panah hitam) (HE 200x) (Apsari, dkk., 2020).

2.2.3.1 Pneumonia

Pneumonia merupakan inflamasi pada parenkim paru. Umumnya istilah pneumonia digunakan sebagai inflamasi eksudatif akut. Pneumonia eksudatif ditandai dengan adanya eksudat yang bersifat fibrinosa, katar, hemoragik atau supuratif di dalam alveoli. Sementara pada peradangan proliferatif dan kronis digunakan untuk istilah pneumonitis. Terjadi perubahan yang menonjol pada pneumonia proliferatif yang merupakan proliferasi sel alveolus II, fibroblas dan makrofag. Berdasarkan morfologi luas jejas disebut dengan bronkopneumonia, pneumonia interstitial, pneumonia granulomatosa serta pneumonia embolik (Adi, 2014).

Bronkopneumonia merupakan peradangan pada bronkiolus yang disebabkan oleh perluasan inflamasi ke dalam bronkus. Bronkopneumonia berkembang ketika ada ketidakseimbangan antara jumlah bakteri yang membentuk

flora normal dan jumlah bakteri patogen. Secara makroskopis perubahan yang terlihat adalah konsolidasi ireguler pada sisi kranioventral. Konsolidasi bervariasi dengan warna merah kehitaman hingga merah keabuan tergantung pada derajat kronis lesi. Fase akut paru akan muncul warna merah karena terjadi hiperemi, sedangkan fase subakut cairan eksudat purulen serta kolaps pada alveolus menyebabkan paru berwarna merah muda keabuan saat fase kronis warnanya akan tampak menjadi abu-abu. Pemeriksaan mikroskopis bronkopneumonia stadium awal terdeteksi adanya sel neutrofil, dan bervariasi sel seperti: mukus, debris, makrofag dan fibrin di bronkiolus serta alveolus yang paling dekat, pada epitel bonkiolus terdapat bermacam-macam nekrotik menjadi hiperplastik (Adi, 2014).

Bronkopnrumonia fibrinosa merupakan peradangan yang terjadi mendekati seluruh dari lobus paru. Peredaran jejas yang mencapai hampir sebagian lobus disebut dengan pneumonia lobaris. Contoh hewan yaitu bronkopneumonia fibrinosa yang diakibatkan oleh *pasteurella haemolytica*, pada ternak yang mengalami stres saat melakukan transportasi serta seringkali karena kecenderungan terinfeksi virus pada pernapasan. Secara makroskopis perubahan umum terjadi dengan adanya kongesti yang berat dan perdarahan, sehingga paru tampak berwarna merah. Akumulasi eksudat berfibrin di pleura menyebabkan terjadinya pembentukan corak kuning tebal. Tanda mikroskopis bronkopneumonia fibrinosa dengan ditemukan eksudasi plasma protein ke dalam bronkiolus serta alveoli sehinggga sebagian besar ruang udara terisi oleh fibrin. Fibrin memiliki sifat kemotaksis dengan neutrofil, akibatnya neutrofil selalu dijumpai di area terjadinya peradangan fibrinosa (Adi, 2014).

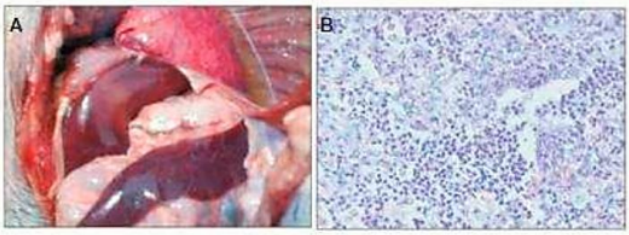

Gambar 2.7 Gambaran patologi paru dikarenakan terinfeksi *pasteurela multocida*. A) Konsolidasi pada paru. B) Gambar mikroskopis paru, eksudat fibrinus serta sel *polymorphonuclear* (PMN) sebagian besar terdapat di alveoli (Tigga, *et al*., 2014)

Pneumonia Interstisial adalah peradangan pada septum alveolus yang terdapat di jaringan ikat peribronkial paru, diikuti dengan adanya reaksi eksudatif dan proliferasi oleh dinding alveolus. Gambaran mikroskopis terlihat adanya penebalan septum alveolar dikarenakan oleh infiltrasi sel radang, peningkatan yang terjadi pada jaringan ikat di daerah septum interalveolar serta septum interlobuler serta proliferasi epitel alveolar (Adi, 2014).

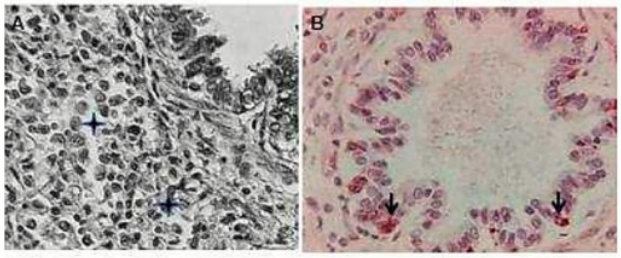

Gambar 2.8 Gambar patologi paru pada anjing yang menderita distemper. A. Pneumonia interstitialis ditandai dengan penebalan septum alveolus (bintang) karena adanya infiltrasi sel radang mononuklear perbesaran 400x. B. Terdapat positif antigen canine sel yang terkena disetemper virus/CDV-positif (panah) di epitel bronkiolus, pewarnaan imunohistokimia (IHK) dengan enzim *horseradish peroxsidase* perbesaran 140x HE (Adi, 2014).

Pneumonia granulomatosa ditandai dengan adanya granuloma kaseosa. Paru memiliki nodul yang bertekstur padat dengan ukuran yang bervariasi pada saat palpasi. Pneumonia granulomatosa disebabkan oleh actinobacilli, bakteri actinomyces, infeksi jantung atau infeksi jamur. Secara mikroskopis granuloma mencakup jaringan nekrosis yang berada di inti dan dikelilingi oleh makrofag (sel epitel) dan sel raksasa (Adi, 2014).

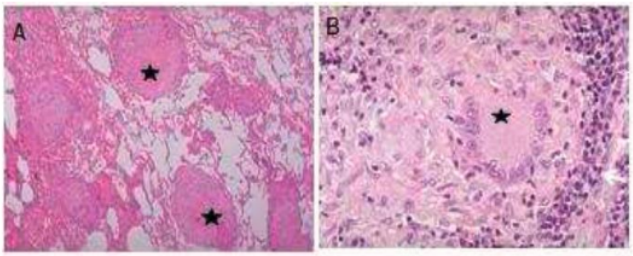

Gambar 2.9 Gambar histopatologi pneumonia granulomatosa.A) Pneumonia granulomatosa dengan bermacam-macam ukuran granuloma (tanda bintang), B) Digranuloma terdapat pembesaran kuat pada daerah nekrosis bagian tengah (bintang) yang melingkari sel epiteloid dan sel raksasa (Adi, 2014).

Pneumonia embolik ditandai dengan adanya lesi multifokal serta terdistribusi acak di seluruh bagian paru-paru akibat tertangkapnya sel-sel emboli. Lesi awal dari pneumonia embolik secara makroskopis tampak memiliki bercak putih berdiameter 1mm yang dikelilingi perdarahan. Secara umum pneumonia ini sering tidak berbahaya, melainkan apabila jejas akut akan berubah menjadi abses paru (Adi, 2014).

2.2.3.1.1 Macam-macam Pneumonia

Pneumonia Gangrenosa adalah kompleksitas dari nekrosis parenkim pulmo. Sering terlihat pada ternak karena masuknya benda asing dari retikulum. Pneumonia gangrenosa akibat terhirupnya benda asing yang terdapat bakteri saprofit maupun bakteri yang mampu kemampuan menguraikan jaringan mati). Khas dari pneumonia gangrenosa adalah terdapat warna kekuningan dan hijau hingga kehitaman serta berbau. Terbentuknya rongga secara aktif serta menyebar hingga pleura. Rongga ganggren tersebut apabila membesar maka akan terjadi emfisema disertai pneumotoraks (Adi, 2014).

Pneumonia Aspirasi disebabkan karena menghirup partikel asing, umumnya berupa cairan hingga melewati saluran udara agar dapat mencapai pulmonal. Respon akibat terhirupnya partikel asing pada paru ternak berhubungan dengan tiga hal yang terdiri dari: karakteristik partikel, kuman yang terlibat, serta penyebaran partikel pada paru. Secara makroskopis, perubahan yang nyata tidak tampak, akan tetapi perubahan dapat dilihat secara mikroskopis pada bronkiolitis akut yang diikuti inflamasi akut pada alveoli serta tampak adanya benda asing, seperti lemak dan bahan lainnya (Adi, 2014).

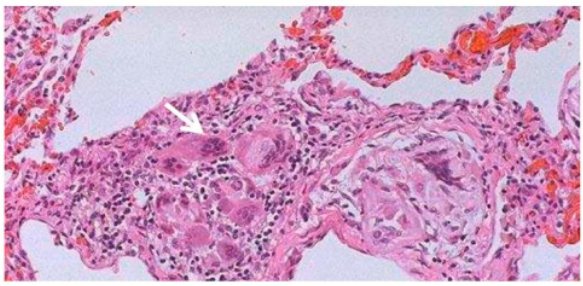

Gambar 2.10 Perubahan mikroskopis pneumonia aspirasi dalam alveoli, terdapat partikel yang terhirup dan terlihat Giant cell jenis benda asing (Adi, 2014).

Pneumonia lemak mempunyai bentuk yang khas dari pneumonia aspirasi yang disebabkan oleh penghirupan tetesan minyak. Respon tersebut tampak sangat spesifik yaitu reaksi proliferatif dan makrofagik yang besarnya bervariasi sesuai dengan sifat agen penginduksi minyak (Adi, 2014).

Pneumonia uremik disebabkan oleh permeabilitas aveolus *air-blood barrier* yang meninggkat sehingga terjadi oedem pada paru. Klasifikasi, kemunduran otot serta jaringan ikat pada dinding bronkiolus respiratorius merupakan ciri-ciri edema pulmonum. Mineralisasi pada septum alveolus termasuk kasus yang berat (Adi, 2014).

Tumor paru primer pada binatang sangat sedikit ditemukan daripada manusia. Tumor pulmonal pada binatang banyak disebabkan terutama oleh metastasis dari tempat lain. Metastasis dari paru ke tempat lain melalui transplantasi, hematogen, limfogen, dan rute lain (Adi, 2014).

2.2.3.2 Gangguan Sirkulasi

2.2.3.2.1 Kongesti dan Hiperemi

Proses aktif yang termasuk dalam mekanisme inflamasi akut adalah hiperemia, sedangkan proses pasif yang disebabkan menurunnya laju aliran darah pada pembuluh darah vena dan sering berkaitan dengan gagal jantung disebut kongesti (Adi, 2014).

2.2.3.2.2 Edema Pulmonum

Interlobule paru, alveolus serta bronkus merupakan bagian untuk pengumpulan cairan. Fungsi cairan ini adalah untuk mencegah oksigen masuk ke alveolus. Karena di bronkus akan bercampur dengan udara dan membentuk busa. Warna pada cairan edema dan gelembung berhubungan dengan ada atau tidaknya hemoragi. Apabila pada cairan edema tidak terdapat hemoragi maka akan berwarna kuning dengan busa putih. Secara natural serta penelitian telah membuktikan bahwa penyebab edema pulmonum terbukti meliputi : perubahan akut atau kronis pada fungsi jantung kiri, adanya pneumonia yang disebabkan oleh bakteri, keracunan, virus atau cacing, syok pasca operasi, terlihat adanya penyumbatan limfetik misal karena limfosarkoma atau tuberkulosis mediastinum, iritasi paru yang disebabkan oleh debu dan gas, atau edema karena terdapat pengaruh saraf (Adi, 2014).

2.2.3.2.3 Perdarahan paru

Kerusakan pembuluh darah yang diakibatkan oleh nekrosis, pernanahan tuberculosis, trauma, maleus, infark dan ganggren paru menyebabkan perdarahan

pada paru subpleura. Hemoragi yang terjadi beragam dari *petechiae* ke semua organ (Adi, 2014).

2.2.3.2.4 Emboli, Trombosis dan Infark

Emboli paru merupakan suatu keadaan darurat kardiovaskular yang paling umum. Emboli paru adalah infark jaringan paru yang disebabkan oleh penyumbatan dari arteri pulmonalis akibat emboli. Emboli paru dapat menyebabkan berbagai tanda dan gejala, dari asimtomatik hingga mengancam jiwa, seperti hipotensi, syok kardiogenik, dan jantung berhenti mendadak (Octaviani dan Kurniawan, 2013). Penyebab terjadinya emboli dikarenakan kuman, gas, sel tumor, jaringan mati dan lemak dari bagian tubuh lainnya. Emboli yang diakibatkan bakteri dikaitkan dengan adanya sepsis dan menyebabkan edema pulmonum akut atau pneumonia interstialis (Adi, 2014).

Bila obstruksi terjadi pada daerah paru emboli disebut juga sebagai trombosis paru (Lubis, 2019). Trombosis paru pada anjing dikaitkan dengan amiloidosis ginjal yang menyebabkan hilangnya antitrombin III. Endoarteritis karena cacing nematoda yaitu *Dirofilaria immitis* pada anjing mampu mengakibatkan terjadinya trombosis (Adi, 2014).

Infark pada pulmonal merupakan nekrosis parsial parenkim paru akibat terhambatnya aliran darah ke jaringan (Lubis, 2019). Paru menerima sel darah merah dari pembuluh darah pulmonalis dan bronchialis, oleh sebab itu kasus infark sangat sedikit sekali ditemukan, bahkan dengan adanya emboli. Infark terjadi jika terdapat bekuan darah atau emboli, kekuatan jantung berkurang sehingga darah

akan menumpuk di permukaan trombus. Infark yang berwarna merah kehitaman memiliki konsistensi padat dengan dasar segitiga sejajar dengan pleura pulmonalis, dibagian tepi bawah ditemukan adanya pleura dan trombus berada di puncak segitiga (Adi, 2014).

2.2.3.3 Gangguan Pertukaran Udara

2.2.3.3.1 Atelektasis

Paru yang tidak berkembang dengan baik disebut dengan atelektasis. Atelektasis disebabkan oleh alveolus paru yang tidak terisi udara. Atelektasis memiliki batas yang jelas antara paru yang rusak dan paru yang berisi udara. Atelektasis yang sempurna dapat ditemukan pada neonates hewan yang terlahir dalam keadaan yang sudah tidak bernyawa (fetal atelektasis). Janin yang mengalami *fetal atelektasis* terlihat pulmonalnya yang berwarna merah tua dan kebiruan, karena pelebaran kapiler alveolar. Konsistensi atelektasis mirip daging serta tidak dapat mengapung. Bila atelektasis terjadi sementara maka mampu untuk sembuh sedangkan pada atelektasis kronis sirkulasi darah akan terganggu yang menyebabkan pneumoni kronis atau edema dan jaringan ikat yang bertambah di interstitium sehingga pulmonal tampak serupa dengan limpa, sehingga dikenal dengan sebutan splenisasi paru (Adi, 2014).

2.2.3.3.2 Emfisema

Emfisema merupakan peningkatan volume paru karena terakumulasinya udara secara berlebihan (Adi, 2014). Emfisema disebabkan karena hilangnya elastisitas alveolus. Asap rokok dan defisiensi enzim alfa 1 antitripsin bertanggung

jawab atas hilangnya elastisitas. Penderita emfisema memiliki volume paru yang sangat besar daripada yang sehat dikarenakan karbon dioksida terperangkap didalamnya. Mengakibatkan tubuh tidak menerima jumlah oksigen yang dibutuhkan. Emfisema membuat penderita kesulitan bernafas dan mengalami batuk kronis serta sesak napas (Oktaria dan Ningrum, 2017).

2.3 Timbal

Timbal adalah logam berkilau berwarna putih kebiruan atau kelabu keperakan. Logam memiliki nomor atom 82, bobot atom 207,20 g/mo1, titik leleh 327°C, dan titik didih 1755°C. Timbal mulai memudar atau kusam ketika kontak dengan udara, kemudian membentuk campuran kompleks sesuai kondisi. Timbal seringkali ditemukan secara alami pada tanah dan logam timbal memiliki beberapa sifat yang di antaranya terdapat : a) Timbal sangat lunak, akibatnya mudah dipotong dengan pisau maupun tangan. b) Timbal sangat lembut, sehingga mudah dibentuk. c) Timbal tahan terhadap peristiwa korosi/ karat karena sering dipakai untuk bahan coating. d) Timbal merupakan konduktor listrik lemah. Logam ini sangat tahan terhadap korosi. e) Timbal memiliki kerapatan yang sangat besar dibanding logam yang biasa, selain emas dan merkuri. f) Tidak berasa dan tidak berbau. Pemakaian timbal sudah tersebar di semua berbagai belahan dunia, menyebabkan kontaminasi pada lingkungan dan timbulnya masalah kesehatan (Irianti, dkk., 2017).

2.3.1 Kegunaan Logam Berat Timbal

Penggunaan pada timbal biasanya terdapat didalam pembuatan gelas, penstabil senyawa PCV (polivinil khlorida), cat berbahan dasar minyak, zat

pengoksidasi, bahan bakar, bensin untuk bahan bakar kendaraan, dan pestisida. Timbal ini juga dapat digunakan sebagai produk logam amunisi, bahan kimia, pewarna, bahan kabel, solder maupun pipa. Sering kali timbal ini memiliki manfaat untuk sebagai campuran keramik. Logam timbal hakikatnya kebanyakan ditemukan pada konsentrasi di lingkungan dari hasil aktivitas manusia. Biasanya logam timbal terbentuk dari bahan bakar mesin kendaraan yang terbakar sehingga menjadi garam timbal seperti (klorin, bromin, dan oksida). Partikel yang berukuran lebih besar akan segera jatuh ke tanah kemudian mencemari tanah atau permukaan air. Sementara partikel yang berukuran lebih kecil akan bergerak dengan jarak jauh melalui udara dan menetap di atsmosfer dan akan jatuh kembali ke tanah di saat terjadinya hujan (Irianti, dkk., 2017).

2.3.2 Mekanisme Toksisitas Logam Berat Timbal

Toksisitas dari logam timbal terjadi pada saat senyawa logam masuk ke dalam tubuh hewan. Timbal masuk melewati beberapa jalur ialah dengan cara masuk melalui pernapasan, oral (dari makanan maupun minuman), serta melalui penerobosan ke dalam dermis. Zat timbal yang terhirup akan menembus masuk lebih dalam menuju pembuluh darah paru, selanjutnya akan mengikat darah yang ada di paru serta ikut tersebar ke semua bagian jaringan pada organ di dalam tubuh. Sedangkan absorbsi yang terjadi melalui mulut masuk ke dalam saluran cerna kemudian masuk ke aliran darah. Penyerapan melalui dermis bisa terjadi dikarenakan logam timbal dapat bercampur ke dalam lemak dan minyak (Irianti, dkk., 2017).

Logam timbal mengakibatkan toksisitas sel hidup melalui mekanisme ionik sehingga terjadi tekanan oksidatif. Tekanan oksidatif pada sel disebabkan karena ketidak seimbangan antara produksi radikal bebas dengan produksi antioksidan untuk detoksifikasi intermediet reaktif atau untuk memperbaiki kerusakan yang diinduksi (Irianti, dkk., 2017).

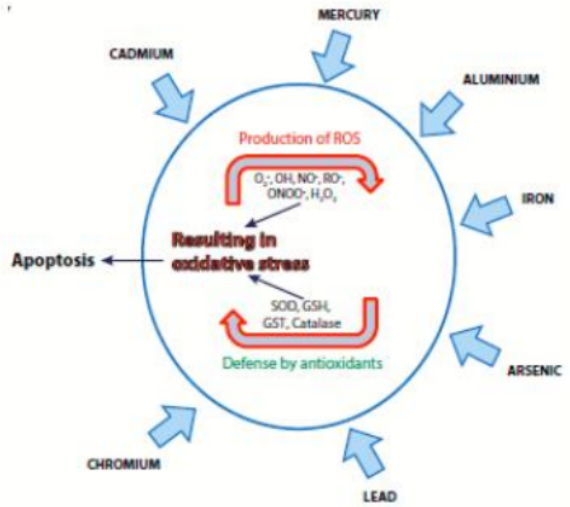

Gambar 2.11 Mekanisme toksisitas timbal membuktikan terjadi serangan logam berat suatu sel serta keseimbangan antara produksi *reactive oxygen species* (ROS), selanjtunya dilindungi oleh antioksidan (Jaishankar, *et al*., 2014).

Antioksidan seperti glutation masuk ke dalam sel untuk melindungi sel dari radikal bebas seperti hidrogen peroksida (H^2O^2). Akibat efek timbal, kadar ROS mengalami peningkatan dan kadar antioksidan menurun. Glutation masuk dalam keadaan tereduksi (GSH) dan teroksidasi (GSSG). Glutation tereduksi memberikan ekuivalen reduksinya (H^+ + e^-) dari gugus tiol sistein kepada ROS untuk penyetabilan. Dengan adanya enzim glutation peroksidase, glutation tereduksi

memberikan elektron dan kemudian dengan cepat mengikat molekul glutation lain untuk membentuk glutation disulfida atau GSSG (Jaishankar, *et al*., 2014).

Kandungan glutation total meliputi bentuk tereduksi dari glutation hingga 90% dari total tingkat glutation dan bentuk teroksidasi 10% di bawah kondisi normal. Kondisi tekanan oksidatif, kadar GSSG melebihi kadar GSH. Biomaker lain dari tekanan oksidatif merupakan peroksidasi lipid karena radikal bebas dari sel membran mengambil elektron dari molekul dari molekul lipid di sel membran yang pada akhirnya mengarah pada pembentukan peroksidasi lipid (Wadhwa, *et al*., 2012). Kosentrasi yang tinggi, ROS bisa merusak struktur sel, protein, asam nukleat, membran dan lipid. Hal tersebut mengarah kondisi tertekan pada tingkat seluler (Mathew, *et al*., 2011).

Mekanisme ionik toksisitas timbal mungkin terjadi terutama karena kemampuan ion timbal untuk menggantikan kation bivalen lain seperti Ca^{2+}, Mg^{2+}, Fe^{2+} dan kation monovalen seperti Na^{+} menyebabkan kerusakan pada metabolisme biologis sel. Mekanisme ionik toksisitas timbal secara signifikan dapat mengubah berbagai proses biologis seperti adesi sel, sinyal intraseluler dan interseluler, pelipatan protein, maturasi, apoptosis, transpor ion, regulasi enzim, dan pelepasan neurotransmitter. Timbal dapat menggantikan kalsium meskipun kadar *picomolar* mempengaruhi protein kinase C yang mengatur rangsangan saraf dan akumulasi memori (Irianti, dkk., 2017).

2.3.3 Sumber Pencemaran Logam Berat Timbal

Populasi yang ada di belahan dunia ini umumnya terpapar timbal dari udara maupun makanan yang berada pada proporsi yang sama. Dalam beberapa abad terakhir, radiasi pada timbal terhadap udara sekitar telah mencemari lingkungan. Lebih dari 50% cemaran timbal dihasilkan dari bahan bakar. Sumber paparan timbal mengandung dari kebanyakan proses industri, makanan dan merokok, air minum dan sumber domestik. Dimana sumber domestik ini terdiri dari bensin atau bahan bakar, cat rumah, peluru timbal, mainan serta keran. Gambar berikut menunjukkan sumber-sumber dari cemaran timbal (Irianti, dkk., 2017).

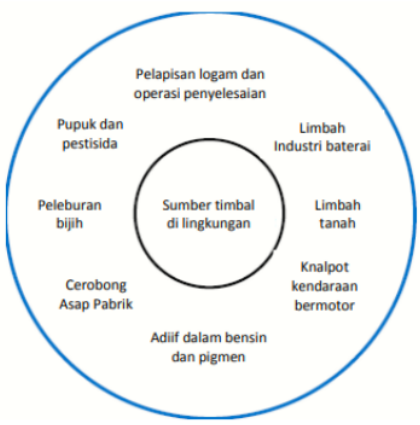

Gambar 2.12 Sumber pencemaran timbal terhadap lingkungan (Irianti, dkk., 2017).

2.3.4 Efek Timbal Bagi Kesehatan

Toksisitas logam pada hewan yang di perdagangkan sering mempengaruhi produksi dan menyebabkan residu logam pada tubuh ternak. Sapi yang memakan

sampah dan terkontaminasi bahan beracun seperti timbal dan logam berat lainnya akan membuat penumpukan timbal dalam tubuh sapi. Jika sapi kemudian dijadikan sebagai sumber makanan oleh manusia, maka manusia yang mengkonsumsi makanan tersebut juga dapat mengalami akumulasi timbal dan logam berat lain, pada akhirnya akan mengalami gangguan kesehatan (Kafiar, dkk., 2013).

Keamanan pangan sering sekali disepelekan oleh manusia karena tidak semua kasus dalam pencemaran keamanan pangan memberikan respon negatif secara langsung bagi tubuh, yang dapat diamati satu atau dua hari setelah mengkonsumsi. Bahan kimia tambahan maupun bahan kimia asing seperti logam berat yang terkonsumsi tidak menunjukkan respon buruk secara langsung bagi kesehatan, bahan kimia tersebut dapat teramati pada selang waktu satu atau dua hari setelah konsumsi, namun akan berakibat fatal terhadap gangguan kesehatan setelah mengkonsumsinya dalam jangka waktu yang cukup panjang. Logam berat adalah senyawa asing yang dapat masuk melalui makanan kemudian terakumulasi di dalam tubuh dalam kurun waktu tertentu dan menimbulkan gangguan kesehatan (Lestari, 2018).

Gejala yang ditimbulkan pada keracunan timbal atau *Plumbum* akut yaitu meliputi sakit kepala, sakit perut, mudah marah dan beberapa gejala lainnya yang terkait dengan sistem saraf. Abnormalitas bentuk maupun kegunaan otak dikarenakan keadaan maupun penyakit yang dinamakan dengan ensepalopati, pada timbal biasanya dikarakterisasikan dengan rasa kurang tidur dan kurang nya istirahat. Selain itu pada anak-anak biasanya timbul sebuah gangguan kebiasaan belajar dan kesulitan untuk berkonsentrasi. Kasus parah enselopati timbal yaitu

seseorang akan mempunyai derita psikosis akut, kebingungan dan berkurangnya kesadaran. Seseorang yang terkontaminasi timbal pada jangka waktu yang lama dapat mengalami kemunduran daya ingat atau mudah lupa, waktu reaksi diperpanjang dan berkurangnya kemampuan dalam memahami suatu hal (Irianti, dkk., 2017).

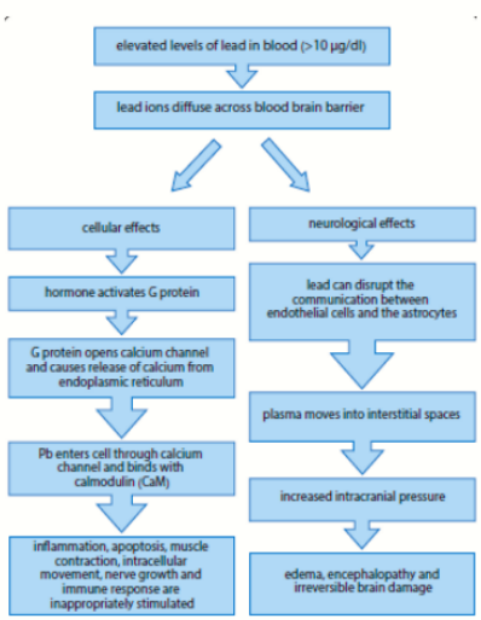

Gambar 2.13 Efek peningkatan kadar timbal dalam darah (Irianti, dkk., 2017).

2.3.5 Perjalanan Zat Kimia Logam Berat Timbal

Perjalanan zat kimia timbal melalui tubuh hewan ternak atau sapi dan manusia dimulai dengan masuknya zat tersebut ke dalam tubuh melalui jalur intravaskuler atau ekstravaskuler, selanjutnya zat tersebut masuk ke dalam sistem

peredaran darah dan tersirkulasi ke seluruh tubuh. Proses distribusi memungkinkan zat atau metabolitnya mencapai titik aktif (reseptor). Bahan kimia timbal di reseptornya berkorelasi untuk dapat meningkatkan efek atau dampak yang berpengaruh, interaksi yang berlebihan dengan metaboloit dapat menghasilkan efek yang toksik (Kafiar, dkk., 2013).

Dosis keracunan timbal pada sapi adalah 400-600 mg/kg (dosis tunggal) dan 600-800 mg/kg pada sapi dewasa, tetapi hal ini tergantung pada bentuk senyawa timbal. Keracunan kronis terjadi pada hewan yang diberi pakan hijauan/rumput yang mengandung 390 mg/kg dalam jumlah 2,5% dari berat badan per hari. Sebagai contoh seekor sapi dengan berat 400 kg, memakan 9 mg/kg, sedangkan dosis keracunannya mencapai 6-7 mg/kg/hari (Kafiar, dkk., 2013).

2.4 *Atomic Absorption Spectrophotometry*

Atomic Absorption Spectrophotometry merupakan metode pengukuran kuantitatif dari unsur yang terdapat dalam sampel berdasarkan penyerapan cahaya pada panjang gelombang tertentu oleh atom yang berbentuk gas dalam keadaan dasar (Hidayati, 2016)

2.4.1 Prinsip Dasar *Atomic Absorption Spectrophotometry*

Menurut Gandjar dan Rohman (2007), dalam Hidayati (2016) menyatakan bahwa prinsip dasar *Atomic Absorption Spectrophotometry* merupakan berdasarkan prinsip penyerapan cahaya atom. Atom yang mengabsorbsi sinar dengan panjang

gelombang tertentu, bergantung pada sifat-sifat unsurnya. Sinar dengan panjang gelombang tersebut memiliki energi yang cukup agar dapat mengganti keadaan elektronik dari atom yang bertransisi menuju elektronik atom yang spesifik. Penyerapan dari suatu energi dapat menyebabkan atom memperoleh energi sehingga atom dalam keadaan dasarnya mampu meningkatkan energi ke tingkat tereksitasi.

2.4.2 Cara Kerja *Atomic Absorption Spectrophotometry*

Alat *Atomic Absorption Spectrophotometry* terdiri atas tiga komponen yaitu: Unit atomasi, sumber radiasi, sistem pengukur fotometrik (Hidayati, 2016).

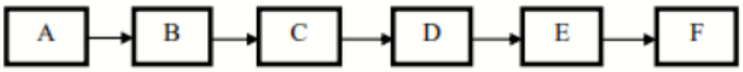

Gambar 2.14 Komponen yang membentuk *Atomic Absorption Spectrophotometry* (Hidayati, 2016).

Keterangan dari gambar di atas adalah pada bagian A : Lampu katoda berongga ialah sumber cahaya yang dapat menyinarkan spektrum unsur logam yang dianalisis (pada tiap logam mempunyai lampu khusus untuk logam tersebut), bagian B : *Chopper* berfungsi untuk menyusun cahaya yang dikeluarkan, bagian C : Tungku digunakan sebagai tempat pembakaran, yaitu untuk memecah larutan sampel menjadi tetesan halus dan melelehkannya dalam nyala api untuk diatomsi, bagian D : Fungsi monokromator untuk menghamburkan cahaya yang ditransmisikan oleh atom, bagian E : Detektor digunakan untuk memperkirakan cahaya yang telah ditransmisikan serta memberikan sinyal sebagai respon kepada

cahaya yang terima, bagian F : Fungsi dari meter bacaan yaitu dapat membaca nilai absorbansi (Hidayati, 2016).

Proses pemecahan cairan menjadi sebuah semburan atau dikenal dengan istilah atomisasi mampu dilaksanakan menggunakan api serta tungku. Untuk mengubah unsur logam menjadi uap atau hasil disosiasi diperlukan energi panas. Temperatur harus terkendali secara baik agar proses atomisasi sempurna. Ionisasi harus dihindarkan dan ini dapat terjadi bila temperatur terlalu tinggi. Bahan bakar dan gas oksidator dimasukkan kedalam ruang pencampur kemudian dilewatkan melalui *baffle* menuju ke pembakar. Api akan tercipta dan sampel ditarik ke dalam ruang pencampuran. Dengan gas asetilen dan oksidator udara yang terkompresi, temperatur dapat dikontrol secara elektrik. Biasanya temperatur dinaikkan secara bertahap untuk menguapkan dan memisahkan senyawa yang dianalisis secara bersamaan (Hidayati, 2016).

2.5 Rumah Potong Hewan

Rumah potong hewan merupakan tempat pemotongan hewan dengan desain yang spesifik yang telah memenuhi syarat-syarat higines dan teknis yang terbentuk dalam sebuah komplek bangunan. Rumah potong hewan memiliki kegiatan pemeriksaan kesehatan yang dilakukan sebelum hewan di potong dan pada pemeriksaan daging sebelum diedarkan kepada masyarakat. Tujuan rumah potong hewan yaitu agar dapat memperbaiki mutu dan daya tahan serta mengeluarkan darah dari daging dengan sempurna (Rosyidi, 2017).

Rumah potong hewan mempunyai peran yang ekonomis untuk masyarakat dan pemerintah. Peran ekonomis adalah sebagai pengembangan untuk industri dari

hasil ternak dan sebagai pencipta lapangan kerja. Lapangan kerja dari rumah potong hewan meliputi dari segi sector formal maupun non-formal (Rosyidi, 2017).

III. MATERI DAN METODE

3.1 Lokasi dan Waktu Penelitian

3.1.1 Lokasi Penelitian

Penelitian tentang hubungan kadar timbal serta histopatologi paru pada sapi dilakukan pembuatan dan pembacaan preparat histopatologi di Laboratorium Terintegrasi, Fakultas Kesehatan, Universitas Muhammadiyah Sidoarjo. Untuk mengetahui kadar timbal menggunakan teknik *Atomic Absorption Spectrofotometric* (AAS) pada timbal dijaringan paru dilaksanakan di Laboratorium pengujian kimia, Fakultas Farmasi, Universitas Airlangga Surabaya.

3.1.2 Waktu Penelitian

Penelitian ini dilaksanakan pada bulan April 2022.

3.2 Materi Penelitian

3.2.1 Bahan Penelitian

Bahan penelitian yang digunakan menggunakan sampel berupa jaringan paru, alkohol absolute, larutan *neutral buffer formalin* 10%, etanol 70%, etanol 80%, etanol 90%, pewarnaan *hematoxylin-eosin* (HE), parafin cair, paramount, dan H_2O, xylol, *activated carbon*.

3.2.2 Alat Penelitian

Alat yang digunakan dalam penelitian ini adalah cetakan blok parafin, mikrotom, pinset, *blade*, *glove*, pot sampel, masker, kertas label, *tissue-tek tech*, *tissue processor*, *tissue-casset*, *electron microscope*, *water bath*, inkubator, kotak styrofoam, *object glass*, *cover glass*, bulpoin.

3.3 Metode Penelitian

3.3.1 Jenis Penelitian

Jenis penelitian ini menggunakan observasional. Penelitian observasional yaitu peneliti hanya melakukan observasi, tanpa memberikan intervensi pada variabel yang akan diteliti. Pengukuran kadar timbal pada jaringan paru dilakukan dengan teknik *Atomic Absorption Spectrofotometric* (AAS). Total yang digunakan pada penelitian ini sebanyak 10 ekor sapi yaitu 1,3% dari sapi yang telah dipotong di rumah pemotongan hewan Pegirian Surabaya.

3.3.2 Variabel Penelitian

Variabel dalam penelitian ini terdiri dari beberapa variabel, yaitu :

a. Variabel bebas adalah organ paru pada sapi.

b. Variabel terikat adalah histopatologi dari paru yang tercemar logam timbal

c. Variabel kendali adalah asal sapi dan usia pada sapi.

3.4 Prosedur Penelitian

Sampel untuk pemeriksaan kadar logam timbal organ paru dipotong kurang lebih 40 g kemudian dimasukkan ke dalam pot sampel. Untuk pemeriksaan organ paru menggunakan teknik *Atomic Absorption Spectrofotometric* (AAS) dengan metode AAS yang berprinsip pada absorbsi cahaya atom. Atom akan menyerap cahaya dengan panjang gelombang tertentu, mengikuti sifat unsurnya. Transisi elektronik suatu unsur bersifat spesifik. Dengan menyerap energi, yaitu memperoleh lebih banyak energi, sebuah atom dalam keadaan dasar dinaikkan ke keadaan yang tereksitasi. Keberhasilan analisis ini tergantung pada proses eksitasi dan memperoleh garis resonansi yang tepat (Djunaidi, 2018). Dilakukan pembacaan pada alat spektrofotometer, pada logam berat timbal panjang gelombang serapan *atom graphite fumace* adalah 283,3 nm.

3.4.1 Pembuatan Preparat Histopatologi Paru

Sampel untuk pembuatan preparat histopatologi kemudian difiksasi dengan larutan *neutral buffer formalin* 10%, jaringan di fiksasi selama 24 jam. Selanjutnya, jaringan yang telah difiksasi kemudian diiris (*trimming*) agar bisa dimasukkan kedalam kotak dan diproses di *tissue cassette* lalu di rendam dalam larutan *neutral buffer formalin* 10% kemudian masukkan ke dalam *tissue processor*. Tahap selanjutnya, sampel didehidrasikan ke dalam etanol 70%, 80%, 90% serta alkohol

absolute, H_2O, dan activated carbon dengan lama waktu masing-masing perendaman selama ± 2 jam. Setelah itu dilanjutkan dengan *clearing* berguna untuk membersihkan sisa alkohol dari jaringan. Selanjutnya, potongan organ dimasukkan ke dalam parifin cair dengan suhu 56℃, lalu di masukkan ke dalam cetakan paraffin untuk proses *embedding* dan *blocking* hingga didapatkan jaringan dalam block parifin.

3.4.2 Pewarnaan *Hematoxylin-Eosin* (HE)

Pewarnaan *Hematoxylin-Eosin* (HE) merupakan pewarnaan standar yang bertujuan untuk memberikan informasi mengenai struktur umum sel dan jaringan normal serta perubahan (kerusakan) umum yang disebabkan oleh berbagai hal. Jaringan dari sampel organ pada blok parafin dipotong menggunakan mikrotom dengan ketebalan 3-4 μm dan ditempelkan pada *object glass*. Selanjutnya, slide preparat direndam dalam xylol selama 2 menit dan dehidrasi dengan alkohol selama 2 menit lagi serta kemudian dibilas dengan air mengalir selama 10-15 menit. Tahap berikutnya preparat diwarnai dengan pewarnaan dengan *Hematoxylin-Eosin* (HE) dan rendam selama 10 menit lalu bilas dengan air mengalir.

Preparat yang telah di warnai tersebut didehidrasi pada alkohol dan *clearing* dengan xylol. Proses terakhir adalah *mounting* yang dilakukan dengan penutupan preparat menggunakan *cover glass* dengan bahan perekat paramount.

3.5 Kerangka Operasional Penelitian

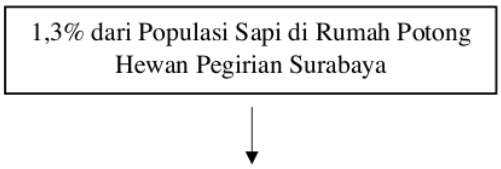

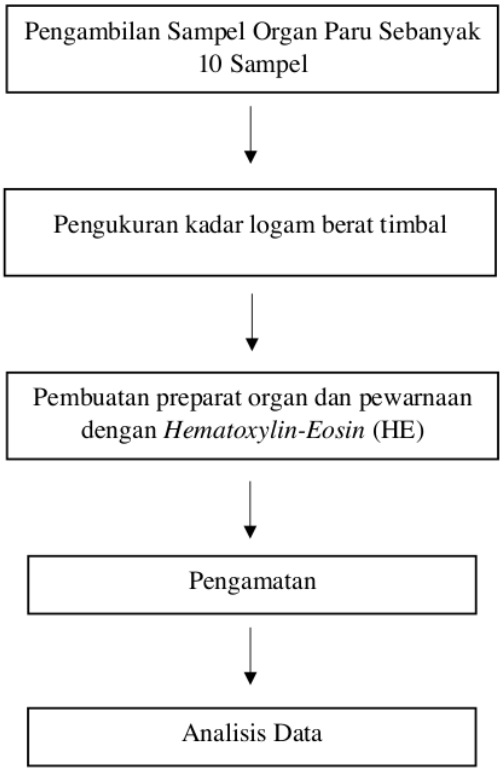

3.6 Analisis Data

Analisis data yang digunakan adalah secara deskriptif kualitatif dalam bentuk tabel dan gambar. Dari hasil pengukuran kadar logam berat timbal yang ada di organ paru serta hasil dari gambaran histopatologi paru yang tercemar logam

berat dengan diperiksa berdasarkan inflamasi, nekrosis, degenerasi, kongesti, hemoragi.

3.7 Skoring Tabel

Tabel 3.1 Tabel Skoring Perubahan Histopatologi (Prakoso, dkk., 2018)

Skor	Keterangan
Skor 0	Tidak ada perubahan
Skor 1	Jika jumlah sel antara 1-25% dari seluruh lapang pandang
Skor 2	Jika jumlah sel antara 26-50% dari seluruh lapang pandang
Skor 3	Jika jumlah sel antara 51-75% dari seluruh lapang pandang
Skor 4	Jika jumlah sel antara 76-100% dari seluruh lapang pandang

IV. HASIL DAN PEMBAHASAN

4.1 Hasil Penelitian

4.1.1 Hasil Pemeriksaan Kadar Logam Timbal Pada Paru Sapi

Berdasarkan hasil penelitian yang telah dilakukan dalam menganalisis kandungan logam berat timbal pada paru sapi menggunakan metode AAS (*Atomic Absorption Spectrophotometer*) sebanyak 10 sampel diambil dari Rumah pemotongan hewan Pegirian Surabaya, seperti disajikan dalam Tabel 4.1.

Tabel 4.1 Hasil kadar logam berat timbal pada paru sapi dari rumah pemotongan hewan Pegirian Surabaya

No	Kode (Sampel)	Jenis Pemeriksaan	Jenis Pemeriksaaan	Hasil Rerata ± RPD	Keterangan
1	S1	Pb	AAS IK 85	< LD 0,02	Negatif
2	S2			< LD 0,02	Negatif
3	S3			< LD 0,02	Negatif
4	S4			< LD 0,02	Negatif
5	S5			< LD 0,02	Negatif
6	S6			< LD 0,02	Negatif
7	S7			< LD 0,02	Negatif
8	S8			< LD 0,02	Negatif
9	S9			< LD 0,02	Negatif
10	S10			< LD 0,02	Negatif

Keterangan : LD = Limit Deteksi; RPD = *Relative Percent Difference*.

Hasil pemeriksaan analisis kadar logam timbal menggunakan metode AAS (*Atomic Absorption Spectrophotometer*) didapatkan hasil negatif dari 10 sampel paru pada sapi yang telah diambil di rumah pemotongan hewan Surabaya.

4.1.2 Hasil Pemeriksaan Histopatologi Pada Paru Sapi

Data yang diperoleh dari hasil penelitian ini merupakan hasil pemeriksaan organ paru sapi di rumah pemotongan hewan Pegirian Surabaya yang diperiksa menggunakan pewarnaan *Hematoxilin eosin* (HE) dan diperiksa menggunakan mikroskop dengan perbesaran 10x dan 400x dengan acuan metode skoring dari Prakoso dkk, (2018). Hasil skoring yang diperoleh ditujukan pada tabel 4.2

Tabel 4.2 Hasil skoring pemeriksaan histopatologi paru sapi di Rumah Pemotongan Hewan Pegirian Surabaya.

No	Kode Sampel (Paru Sapi)	Parameter						Kesimpulan
		I	N	D	K	H	PL	
1	PS1	1	1	0	0	0	0	P
2	PS2	-	-	-	-	-	-	Autolisis
3	PS3	0	0	0	0	0	0	TAP
4	PS4	-	-	-	-	-	-	Autolisis
5	PS5	0	0	0	0	0	0	TAP
6	PS6	1	1	0	0	0	0	P
7	PS7	1	1	0	0	0	0	P
8	PS8	2	2	1	0	3	2 (PEB)	BP, PEB
9	PS9	0	0	0	0	0	0	TAP
10	PS10	-	-	-	-	-	-	Autolisis

Keterangan: I (inflamasi), N (nekrosis), D (degenerasi), K (kongesti), H (hemoragi), PL (perubahan lain), B (bronchitis), BP (bronkopneumonia), BPH (bronkopneumonia hemoragika), P (pneumonia), PEB (proliferasi epitel bronkiolus), TAP (Tanpa Ada Perubahan).

Dari hasil pemeriksaan histopatologi paru sapi, ditemukan bahwa pada sampel PS3, PS5, PS9 tidak ditemukan adanya patologi pada paru sapi atau normal. Sedangkan sampel PS1, PS6, PS7 yang mengalami perubahan patologi terdapat inflamasi dan nekrosis disimpulkan bahwa sampel mengalami pneumonia. PS 8 mengalami perubahan patologi dengan terjadinya Inflamasi, nekrosis, degenerasi,

hemoragi dan perubahan lain seperti proliferasi epitel bronkiolus didiagnosa sampel mengalami bronkopneumonia. PS2, PS4, PS10 tidak mengalami perubahan patologi dikarenakan sampel autolisis.

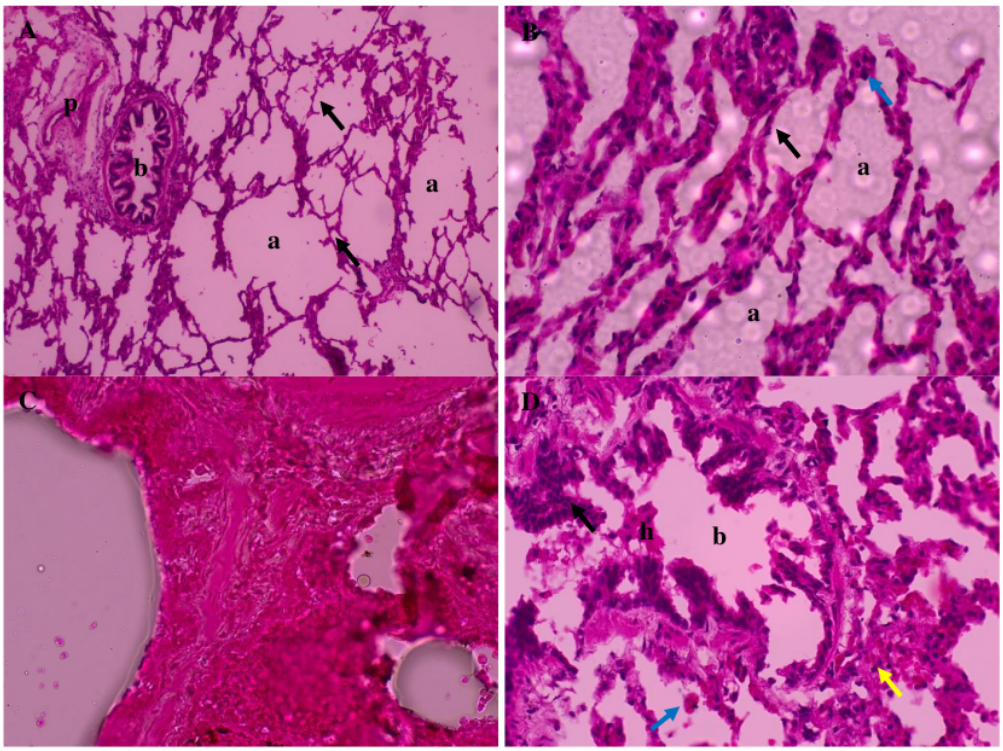

Gambar 4.1 Histopatologi pulmo pasca penelitian. (A) Gambaran histologi pulmo normal tanpa perubahan dari sampel PS3 nampak bronkiolus (b), vena pulmonalis (p), septa interalveolaris yang tipis (anak panah hitam) yang mengelilingi alveolus (a); (B) perbesaran kuat histologi pulmo normal dari sampel PS5 dengan septa interalveolaris tersusun atas pneumosit tipe 1 (anak panah hitam) dan pneumosit tipe 2 (anak panah biru) yang mengelilingi alveolus (a); (C) gambaran histopatologi sampel autolysis sampel PS10 dengan batas antara sitoplasma dan nukleus yang tidak lagi jelas; (D) histopatologi pulmo sampel PS8 dengan proliferasi epitel bronkiolus (anak panah hitam) disertai hemoragi (h) di lumen bronkiolus (b), nampak pula infiltrasi sel radang dominan limfosit di septa interalveolaris (anak panah kuning) dan makrofag (anak panah biru). pewarnaan H&E, pembesaran 10× (A); dan pembesaran 400× (B, C, D).

4.2 Pembahasan

Pengambilan sampel paru dilakukan pada bulan April 2022 di rumah pemotongan hewan Pegirian Surabaya. Total sampel yang diperoleh ialah 10 sampel paru sapi dimana diambil 10 sampel masing-masing dari potongan paru sapi yang sama untuk pemeriksaan histopatologi dan pemeriksaan kadar logam timbal.

4.2.1 Hasil Pemeriksaan Kadar Logam Timbal Pada Paru Sapi

Hasil penelitian kadar timbal pada 10 sampel paru sapi adalah negatif, sehingga dapat dikatakan bahwa paru sapi yang ada di rumah pemotongan hewan Pegirian Surabaya negatif terpapar timbal. Menurut Standar Nasional Indonesia (SNI) tahun 2009, kadar cemaran logam berat pada pangan khususnya jeroan yang diperbolehkan adalah sebesar 1,0 mg/kg. Sampel yang telah dianalisis menghasilkan kadar logam timbal yang kurang dari standar cemaran logam pada jeroan sapi oleh Standar Nasional Indonesia. Sampel paru sapi didapatkan dari beberapa peternakan yang berasal dari luar Surabaya yaitu seperti Lumajang, Probolinggo dan Blitar. Menurut penelitian yang telah dilakukan oleh Frans, dkk. (2013) menyatakan bahwa hewan ternak yang dikandangkan mempunyai kandungan logam di dalam tubuh yang lebih rendah dibandingkan dengan hewan ternak yang digembalakan disembarang tempat. Probolinggo dan Lumajang memiliki peternakan sapi yang berada jauh dari pabrik salah satu contoh yaitu Kube Farm Probolinggo sedangkan peternakan sapi daerah Blitar tidak dijumpai adanya pabrik melainkan *home industry* makanan.

4.2.2 Hasil Pemeriksaan Histopatologi Pada Paru Sapi

Hasil pengamatan histopatologi paru sapi sebanyak 10 sampel menunjukkan pada 3 sampel yaitu PS3, PS5, PS9, yang normal atau tidak ditemukan adanya perubahan patologi, terlihat sel histologi normal paru sapi pada sampel PS3 pada gambar 4.1 bagian A terdapat bronkiolus, vena pulmonalis, septa interalveolaris yang mengelilingi alveolus. Hal ini sesuai oleh Eroschenko (2015), bahwa pada struktur histologi normal paru terdapat bronkus, bronkiolus, bronkiolus respiratori, alveoli, sirkulasi paru, saraf dan sistem limfatik. Hal ini didukung oleh Mescher (2013), bahwa struktur normal paru bronkiolus terminalis memiliki cabang yaitu bronkiolus respiratorius dan selanjutnya mempunyai cabang menjadi ductus alveolaris serta alveoli yang terdapat cabang vena pulmonalis dan cabang arteri pulmonalis. Kebanyakan setiap dinding yang terdapat diantara 2 alveolus yang bersebelahan ialah dengan septa interalveolaris.

Pembesaran histologi paru normal seperti yang terlihat dari sampel PS5 gambar 4.1 bagian B terdapat septa interalveolaris yang tersusun pneumosit tipe 1 dan pneumosit tipe 2 yang mengelilingi alveolus atau menurut Mescher (2013), alveolus memiliki tanggung jawab atas terbentuknya rongga pada paru. Struktur dinding alveolus dikhususkan untuk dapat dengan mudah dan lancar mendifusikan antara lingkungan dalam serta luar. Setiap dinding yang terdapat di antara dua alveolus yang berdekatan disebut sebagai septa interalveolus. Sel pneumosit 1 atau disebut dengan sel alveolus skumosa adalah sel yang tipis menyelimuti permukaan alveolus. Sel pneumosit tipe 1 menduduki 97% dari permukaan alveolus dan sisanya ditempati oleh sel pneumosit 2.

Selain itu dari hasil penelitian terdapat 3 sampel yaitu PS1, PS6, PS7 yang didiagnosa terdapat inflamasi dan nekrosis, dengan ini ditemukan adanya lesi patologis spesifik yang mengalami pneumonia. Inflamasi sendiri merupakan sebuah reaksi kekebalan alami dari tubuh untuk melawan berbagai serangan penyakit maupun organisme atau menurut Soenarto (2014), inflamasi ialah proses melakukan fungsi perlindungan tubuh terhadap masuknya organisme dan gangguan lainnya. Proses inflamasi yang terjadi meliputi kerusakan mikrovaskular yang dapat meningkatkan permeabilitas kapiler dan migrasi leukosit menuju radang (Chen, *et al*., 2018).

Inflamasi dibagi menjadi dua jenis yaitu ada inflamasi akut dan inflamasi kronis. Inflamasi akut ini sendiri berlangsung dari menit sampai beberapa hari, dengan ciri utama eksudasi cairan dan protein inflamasi serta emigrasi leukosit, terutama neutrofil. *Rubor* (kemerahan), *kalor* (rasa panas), *dolor* (rasa sakit) dan *tumor* (pembengkakan) pada inflamasi terjadi karena peningkatan aliran darah dan edema. Peradangan sering terjadi secara tiba-tiba, ditandai dengan tanda klasik, dimana proses eksudatif dan vaskular mendominasi. Inflamasi kronis terjadi ketika penyembuhan dari peradangan akut tidak sempurna, ketika penyebab lesi tetap ada atau ketika penyebabnya ringan dan timbul secara berulang. Ini juga dapat disebabkan oleh reaksi immunologik. Peradangan dapat terjadi persisten (minggu, bulan). Peradangan kronik diidentifikasi dengan beberapa sel limfosit, sel plasma, makrofag, dan biasanya diikuti dengan pembentukan granulomatosa yang menyebabkan fibrosis (Mitchell, *et al*., 2015).

Sel yang mengalami nekrosis menurut Wahjuni, dkk. (2014) ialah kematian sel yang disebabkan oleh kerusakan sel. Hal ini sesuai dengan pernyataan Solfaine (2019), nekrosis merupakan proses terjadinya kematian sel yang patologis oleh jaringan tubuh pada hewan. Secara makroskopis pada daerah yang nekrosis terlihat adanya jaringan yang terlihat lebih pucat dan transparan jika dibandingkan dengan jaringan normal yang ada disekitarnya. Secara mikroskopis pada nekrosis ditunjukkan dengan adanya piknosis, karioeksis dan kariolisis. Berdasarkan penelitian yang telah dilakukan oleh Soli (2018), bahwa nekrosis dapat disebabkan oleh agen yang bersifat toksik seperti zat kimia maupun bakteri, dapat juga disebabkan karena kurangnya faktor yang dibutuhkan oleh sel seperti oksigen, serta nutrisi. Sel yang mengalami nekrosis bentuk sel nya tidak terlihat lagi dengan jelas dimana inti sel yang lisis dan sitoplasma keruh.

Perubahan histopatologi pada sampel PS8 yang terlihat pada gambar 4.1 bagian D paru sapi mengalami infiltrasi sel radang dominan limfosit di mana hal ini termasuk ke dalam inflamasi kronis dan terjadi proliferasi epitel bronkiolus. Proses terjadinya proliferasi diakibatkan adanya inflamasi yang akan merangsang makrofag untuk menghasilkan *growth factor* dan sitokin sehingga mempercepat timbulnya fase proliferasi epitel bronkiolus (Suryadi, dkk., 2013). Hal ini sesuai dengan Kumar, dkk. (2020) bahwa inflamasi kronis dapat muncul setelah inflamasi akut atau muncul dengan sendirinya dengan durasi yang lebih lama dan dikaitkan dengan lebih banyak kerusakan jaringan adanya limfosit, makrofag, proliferasi serta fibrosis.

Sampel PS8 menunjukkan inflamasi, nekrosis, hemoragi dan terdapat perubahan histopatologi lain yaitu degenerasi. Menurut Nazarudin, dkk. (2017) menyatakan bahwa degenerasi atau yang disebut dengan kemunduran sel merupakan kelainan sel yang disebabkan oleh luka ringan. Cedera ringan sel terkait dengan struktur sel seperti sitoplasma dan mitokondria mengganggu metabolisme sel. Kerusakan ini adalah reversibel dimana dapat diperbaiki jika penyebabnya segera dimusnahkan. Jika tidak ada perbaikan atau penambahan berat, maka kerusakan menjadi ireversibel dan sel mati. Hal ini sesuai oleh Solfaine (2019), bahwa degenerasi atau gangguan metabolism yaitu dicirikan dengan adanya cedera pada sel seperti turunnya fosforilasi oksidatif dalam produksi ATP, turunnya transportasi aktif, vakuola air serta akumulasi senyawa tertentu dalam sitoplasma.

Hemoragi menurut Solfaine (2019), hemoragi sendiri memiliki definisi yaitu keluarnya darah dari pembuluh darah. Secara makroskopis adanya bintik darah perdarahan (*petechiae, ecchymosae*) pada lapisan mukosa atau serosa organ, bilamana perdarahan meluas akan terjadi perdarahan sedangkan perdarahan yang terbatas/lokal disebut dengan hematoma. Sedangkan secara mikroskopis terlihat adanya eritrosit diluar pembuluh darah. Hal ini sesuai dengan Sudira, dkk. (2019) pendarahan dapat dibagi menjadi tiga jenis: *petechiae*, *paint-brush* dan *ekimosae*. Petekie merupakan perdarahan dengan ukuran 1-2 mm. *Ekimosae* adalah perdarahan yang berukuran 2-3 cm. *Paint-brush* merupakan perdarahan yang bergaris.

Adapun pada sampel PS2, PS4, PS10 yang mengalami autolisis saat pemeriksaan histopatologi seperti pada gambar 4.1 bagian C dengan batas antara

sitoplasma dan nukelus yang tidak terlihat jelas. Dikarenakan penyimpanan organ paru didalam pot sampel dengan formalin tidak sempurna dan pemotongan organ paru terlalu besar. Hal ini sesuai dengan Hasan, dkk. (2015) menyatakan bahwa hal yang mempengaruhi autolisis pada jaringan suatu hewan antara lain cara penyimpanan organ. Autolisis merupakan penghancuran jaringan atau sel organisme.

V. KESIMPULAN DAN SARAN

5.1 Kesimpulan

Hasil penelitian ini menunjukkan bahwa dari hasil pemeriksaan histopatologi dan kadar logam timbal tidak ada hubungan atau korelasi terhadap 10 sampel organ paru sapi dari Rumah Pemotongan Hewan Pegirian Surabaya.

1. Tidak ditemukan kadar logam timbal pada paru sapi
2. Pemeriksaan histopatologi paru sapi ditemukan adanya perubahan patologis dari ke 4 sampel yaitu PS1, PS6, PS7, PS8 yang mengalami pneumonia, bronkopneumonia dan proliferasi epitel bronkiolus

Kesimpulan dari penelitian ini yaitu tidak terdapat hubungan antara kadar logam timbal dengan histopatologi pada paru sapi.

5.2 Saran

Penulis memberikan saran agar perlu dilakukan penelitian lebih lanjut menggunakan sampel dari organ lain selain paru pada sapi dan menggunakan jumlah sampel yang lebih banyak dari penelitian sebelumnya untuk menambah informasi serta pengetahuan mengenai hubungan logam berat dan histopatologi dari beragam organ pada hewan ternak.

Skripsi_18820010_Elvira Maulidah Ke 2

ORIGINALITY REPORT

18%	18%	1%	4%
SIMILARITY INDEX	INTERNET SOURCES	PUBLICATIONS	STUDENT PAPERS

PRIMARY SOURCES

1	text-id.123dok.com Internet Source	2%
2	adoc.pub Internet Source	1%
3	blogger.io Internet Source	1%
4	ojs.unud.ac.id Internet Source	1%
5	123dok.com Internet Source	1%
6	id.scribd.com Internet Source	1%
7	es.scribd.com Internet Source	1%
8	repository.unair.ac.id Internet Source	1%
9	student.blog.dinus.ac.id Internet Source	1%

10	repository.ub.ac.id Internet Source	1 %
11	docplayer.info Internet Source	1 %
12	repositori.uin-alauddin.ac.id Internet Source	<1 %
13	Submitted to Universitas PGRI Adi Buana Surabaya Student Paper	<1 %
14	dinas.id Internet Source	<1 %
15	etheses.uin-malang.ac.id Internet Source	<1 %
16	Dspace.Uii.Ac.Id Internet Source	<1 %
17	www.scribd.com Internet Source	<1 %
18	journal.uniga.ac.id Internet Source	<1 %
19	inba.info Internet Source	<1 %
20	Submitted to Universitas Negeri Surabaya The State University of Surabaya Student Paper	<1 %

21	fiechanstoryblog.blogspot.com Internet Source	<1 %
22	repository.unhas.ac.id Internet Source	<1 %
23	eprints.umm.ac.id Internet Source	<1 %
24	Submitted to iGroup Student Paper	<1 %
25	pt.scribd.com Internet Source	<1 %
26	repository.uinsu.ac.id Internet Source	<1 %
27	repository.its.ac.id Internet Source	<1 %
28	idoc.pub Internet Source	<1 %
29	repository.potensi-utama.ac.id Internet Source	<1 %
30	Submitted to Universitas Islam Indonesia Student Paper	<1 %
31	repository.setiabudi.ac.id Internet Source	<1 %
32	juke.kedokteran.unila.ac.id Internet Source	<1 %

33	Submitted to Universitas Andalas Student Paper	<1 %
34	meylahazizah.wordpress.com Internet Source	<1 %
35	zombiedoc.com Internet Source	<1 %
36	Submitted to KYUNG HEE UNIVERSITY Student Paper	<1 %
37	garuda.kemdikbud.go.id Internet Source	<1 %
38	retnasiska.wordpress.com Internet Source	<1 %
39	eprints.umg.ac.id Internet Source	<1 %
40	eprints.ums.ac.id Internet Source	<1 %
41	Submitted to Universitas Brawijaya Student Paper	<1 %
42	akperlamongan.wordpress.com Internet Source	<1 %
43	avinlauri.blogspot.com Internet Source	<1 %
44	doku.pub Internet Source	<1 %

45	e-repository.unsyiah.ac.id Internet Source	<1 %
46	jurnalmahasiswa.unesa.ac.id Internet Source	<1 %
47	repository.uinjkt.ac.id Internet Source	<1 %
48	core.ac.uk Internet Source	<1 %
49	digilib.unimed.ac.id Internet Source	<1 %
50	garuda.ristekdikti.go.id Internet Source	<1 %
51	id.123dok.com Internet Source	<1 %
52	www.jawapos.com Internet Source	<1 %
53	biologistkipappyk.wordpress.com Internet Source	<1 %

Exclude quotes	Off	Exclude matches	Off
Exclude bibliography	Off		