



HANG TUAH MEDICAL JOURNAL

www.journal-medical.hangtuah.ac.id

Midline Granuloma

Stephani Linggawan

Bagian Ilmu Kesehatan Telinga Hidung Tenggorok - Bedah Kepala dan Leher

Fakultas Kedokteran Universitas Wijaya Kusuma Surabaya

Jl. Dukuh Kupang XXV/54 Surabaya, 60225

E-mail: dr_stephani_linggawan@yahoo.com

Abstract

Midline granuloma or nasal type extranodal T/NK-cell non-Hodgkin's lymphoma often cause various problem. This tumor is a disorder of the center of the face with the characteristic of progressive destruction and ulceration, including the nose, paranasal sinuse, palate, eyes, and facial soft tissues. Etiology and pathophysiology is unclear between inflammatory and tumor reactions. *Midline granuloma* is included in nasal granuloma disease based on biopsy examination, where as *The Revised European American Lymphoma (REAL) / World Health Organization (WHO)* classifies *midline granuloma in extranodal T/NK-cell non-Hodgkin's lymphoma* based on immunohistologic examination. Epstein-Barr Virus (EBV) infections 90-100% are involved in the tumor formation process. Difficult diagnosis and wide-ranging diagnosis, requiring complete anamnesis and examination, especially biopsy, immunohistology, and cytogenetics in obtaining necrosis features with vascular destruction and ulceration, inflammation with pleomorphic cell infiltrate, CD56+, CD3+, cytotoxic and EBV+ proteins. Management with radiotherapy, chemotherapy, bone marrow transplant, and immunotherapy. Complications can occur locally or systemically with spread to peripheral blood circulation, soft tissue, lung, liver, skin, gastrointestinal tract, testes, central nervous and bone marrow. Poor prognosis is less than 50% of patient who respond fully after chemotherapy and radiotherapy. Prognosis can only be assessed by the *International Prognostic Index (IPI)*.

Midline diagnosis of granuloma is difficult, management is often delayed, while its progressive nature leads to various complications, thus further aggravating the prognosis.

Keyword: midline granuloma, EBV, biopsy, immunohistology, cytogenetic

Abstrak

Midline granuloma atau *nasal type extranodal T/NK-cell non-Hodgkin's lymphoma* sering menimbulkan berbagai permasalahan. Tumor ini merupakan kelainan bagian tengah wajah dengan ciri khas destruksi dan ulserasi yang progresif, meliputi hidung, sinus paranasal, palatum, mata, serta jaringan lunak wajah. Etiologi dan patofisiologi belum jelas antara reaksi radang dan tumor. *Midline granuloma* termasuk dalam penyakit granuloma hidung berdasarkan pemeriksaan biopsi, sedangkan *The Revised European American Lymphoma (REAL) / World Health Organization (WHO)* mengelompokkan *midline granuloma* dalam *extranodal T/NK-cell non-Hodgkin's lymphoma* berdasarkan pemeriksaan imunohistologi. Infeksi virus Epstein-Barr (EBV) 90-100% terlibat dalam proses pembentukan tumor. Diagnosis sulit dan diagnosis banding luas, sehingga diperlukan anamnesis dan pemeriksaan yang lengkap, terutama biopsi, imunohistologi, dan sitogenetik didapatkan gambaran nekrosis disertai destruksi dan ulserasi pembuluh darah, radang dengan infiltrat sel pleomorfik, CD56+, CD3+, protein sitotoksik+, dan EBV+. Penatalaksanaan dengan radioterapi, kemoterapi, transplantasi sumsum tulang, dan imunoterapi. Komplikasi dapat terjadi lokal maupun sistemik dengan penyebaran ke sirkulasi darah tepi, jaringan lunak, paru-paru, hati, kulit, saluran pencernaan, testis, saraf pusat, dan sumsum tulang. Prognosis buruk, hanya kurang dari 50% penderita yang berespon lengkap setelah kemoterapi dan radioterapi. Prognosis dapat dinilai dengan *International Prognostic Index (IPI)*.

Simpulan:

Diagnosis *Midline granuloma* sulit, penatalaksanaan sering terlambat, sedangkan sifatnya yang progresif menimbulkan berbagai komplikasi, sehingga semakin memperburuk prognosis.

Kata Kunci: *midline granuloma*, EBV, biopsi, imunohistologi, sitogenetik

Pendahuluan

Midline granuloma pertama kali diperkenalkan oleh McBride pada tahun 1897, terus berkembang sampai sekarang (Borges *et al.*, 2000). Nama lain *midline granuloma* yaitu *lethal midline granuloma*, *midfacial lethal granuloma*, *idiopathic midline destructive disease*, *non-healing midline granuloma*, *progressive lethal granulomatous ulceration*, *malignant granuloma*, *midline malignant reticulosis*, *angiocentric lymphoma*, *polymorphic reticulosis*, dan *nasal type extranodal T / Natural Killer -cell lymphoma* (Liang, 2000).

Midline granuloma sering terjadi di Asia dan sering menimbulkan berbagai permasalahan. Etiologi dan patofisiologi belum jelas antara reaksi radang dan tumor. Diagnosis sulit, sering membutuhkan beberapa kali biopsi, sehingga sering terlambat mendapatkan penatalaksanaan yang tepat, sedangkan sifatnya yang progresif menimbulkan berbagai komplikasi serta prognosis yang buruk (Poetker, 2003; Lippman *et al.*, 1987).

Pembahasan

A. Definisi

Midline granuloma adalah kelainan bagian tengah wajah dengan ciri khas destruksi dan ulserasi yang progresif, meliputi hidung, sinus paranasal, palatum, mata, serta jaringan lunak wajah (Tauro *et al.*, 2003).

B. Epidemiologi

Midline granuloma sering terjadi di Asia, terutama di Cina, Jepang, Korea, dan di Amerika bagian tengah dan selatan. Jenis kelamin laki-laki lebih sering daripada perempuan (3,3:1). Usia penderita biasanya pertengahan sekitar 50 tahun (Forte *et al.*, 2007). Di Indonesia, limfoma merupakan keganasan urutan keenam tersering, dengan frekuensi relatif limfoma non Hodgkin jauh lebih tinggi dibandingkan dengan limfoma Hodgkin (Reksodiputro *et al.*, 2009). *Midline granuloma* merupakan tipe limfoma yang jarang terjadi, hanya sekitar 3% dari *extranodal non-Hodgkin's lymphoma*. 8% dari *extranodal non-Hodgkin's lymphoma* tersebut terjadi di daerah kepala dan leher, meliputi; hidung (68%), sinus maksilaris (20%), sinus etmoidalis (10%), dan sinus frontalis (2%) (King *et al.*, 2000; Hanna dan Westfall, 2003).

C. Etiologi

Etiologi belum jelas antara reaksi radang dan tumor (Poetker, 2003; Lippman *et al.*, 1987). *Midline granuloma* termasuk dalam penyakit granuloma hidung berdasarkan

pemeriksaan biopsi pada Tabel 1 (Dhingra, 2007). *The Revised European American Lymphoma (REAL) / World Health Organization (WHO)* mengelompokkan *midline granuloma* dalam *extranodal T/NK-cell non-Hodgkin's lymphoma* berdasarkan pemeriksaan imunohistologi pada Tabel 2 (Reksodiputro *et al.*, 2009). Infeksi *Epstein-Barr virus* (EBV) 90-100% terlibat dalam proses pembentukan tumor, terutama EBV tipe 2 (Liang, 2000; Hanna dan Westfall, 2003; Borisch, 1993).

Tabel 1 Penyakit granuloma hidung

Bakteri	Jamur	Penyebab tidak spesifik
Rinoskleroma	Rinosporidiosis	<i>Wagener granuloma</i>
Sifilis	Aspergilosis	<i>Midline granuloma</i>
Tuberkulosa	Mucormikosis	Sarkoidosis
Lupus	Candidiasis	
Lepra	Histoplasmosis	
	Blastomikosis	

Dikutip dari Dhingra PL 2007 (Dhingra, 2007)

Tabel 2 Klasifikasi limfoma non-Hodgkin berdasarkan REAL / WHO

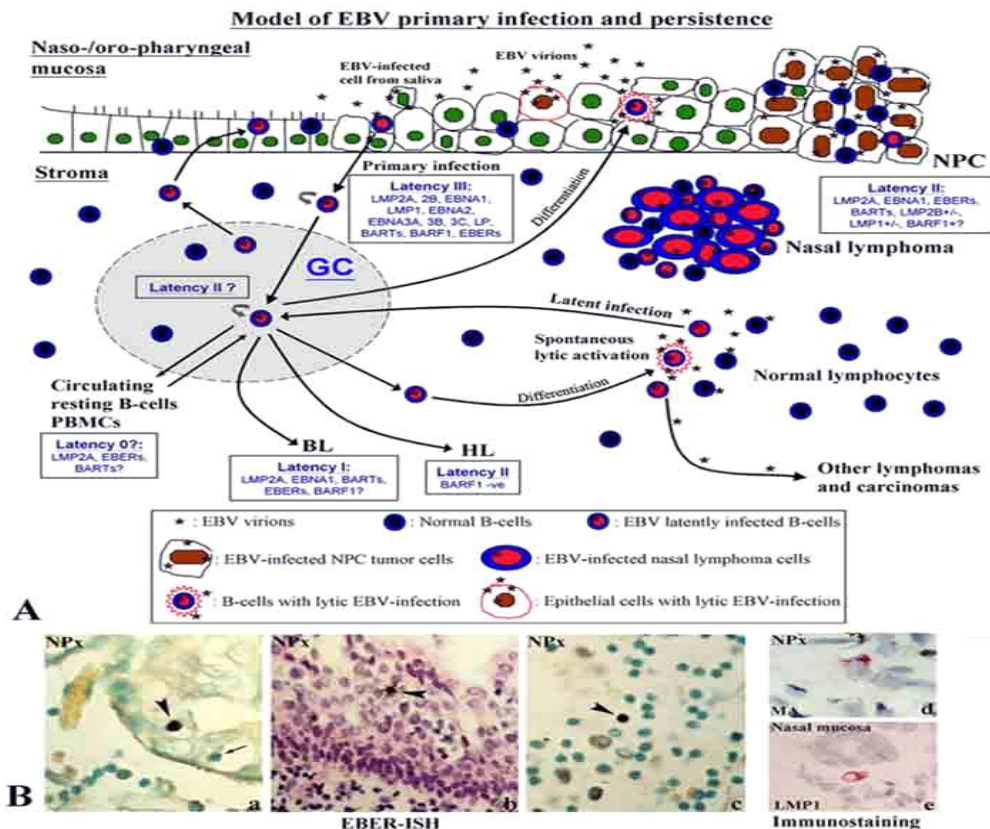
<i>B-cell neoplasms</i>	<i>T-cell and putative NK-cell neoplasms</i>
<i>Precursor B-cell neoplasm: precursor</i>	<i>Precursor T-cell neoplasm: precursor</i>
<i>B-acute lymphoblastic leukemia / lymphoblastic lymphoma (B-ALL, LBL)</i>	<i>T-acute lymphoblastic leukemia / lymphoblastic lymphoma (T-ALL, LBL)</i>
<i>Peripheral B-cell neoplasms</i>	<i>Peripheral T-cell neoplasms</i>
<i>B-cell chronic lymphocytic leukemia / small lymphocytic lymphoma</i>	<i>T-cell chronic lymphocytic leukemia / prolymphocytic leukemia</i>
<i>B-cell prolymphocytic leukemia</i>	<i>T-cell granular lymphocytic leukemia</i>
<i>Lymphoplasmacytic lymphoma / immunocytoma</i>	<i>Mycosis fungoides / Sezary syndrome</i>
<i>Mantle cell lymphoma</i>	<i>Peripheral T-cell lymphoma, not otherwise characterized</i>
<i>Follicular lymphoma</i>	<i>Hepatosplenic gamma / delta lymphoma</i>
<i>Extranodal marginal zone B-cell lymphoma or MALT type</i>	<i>Subcutaneous panniculitis-like T-cell lymphoma</i>
<i>Nodal marginal zone B-cell lymphoma (\pmmonocytoid B-cells)</i>	<i>Angioimmunoblastic T-cell lymphoma</i>
<i>Splenic marginal zone lymphoma (\pmvillous lymphocytes)</i>	<i>Extranodal T/NK-cell lymphoma, nasal type</i>
<i>Hairy cell leukemia</i>	<i>Enteropathy type intestinal T-cell lymphoma</i>
<i>Plasmacytoma / plasma cell myeloma</i>	<i>Adult T-cell lymphoma / leukemia (HTLV 1+)</i>
<i>Diffuse large B-cell lymphoma</i>	<i>Anaplastic large cell lymphoma, primary systemic type</i>
<i>Burkitt's lymphoma</i>	<i>Anaplastic large cell lymphoma, primary cutaneous type</i>
	<i>Aggressive NK-cell leukemia</i>

Dikutip dari Sudoyo AW, Setiyohadi B, Alwi I, Simadibrata M, Setiati S 2009.⁷

D. Patofisiologi

Infeksi primer EBV terjadi di sel epitel atau infiltrasi sel B pada epitel mukosa nasofaring atau orofaring seperti pada Gambar 1 (Tao et al., 2006), kemudian

mengalami proses penghancuran (*lytic infection*), sehingga EBV dapat ditularkan ke sel mukosa lainnya melalui air liur. Sel B yang terinfeksi EBV akan bermigrasi ke stroma jaringan limfoid mukosa, berkembang biak, dan menyebabkan proses latensi III. Sel B yang terinfeksi EBV akan melalui *germinal centre* (GC) jaringan limfoid, menyebabkan proses latensi II dan membentuk sel B memori yang mengekspresikan gen EBV pada proses latensi 0. Sel T dan sel NK akan mengontrol proliferasi sel B yang terinfeksi EBV, tetapi tidak terhadap sel B memori. Sel B memori tetap bertahan dalam darah tepi dan berfungsi sebagai *reservoir* laten jangka panjang untuk EBV. EBV memiliki kemampuan bertahan meskipun respon imun begitu hebat untuk menghancurkannya (Tao *et al.*, 2006).



Gambar 1 Infeksi primer EBV.

Dikutip dari Tao Q, Young LS, Woodman CB, Murray PG 2006 (Tao *et al.*, 2006)..

E. Diagnosis

Diagnosis *midline granuloma* berdasarkan anamnesis, pemeriksaan fisik, dan pemeriksaan tambahan seperti pada Tabel 3 (Gratzinger *et al.*, 2007), sedangkan penentuan stadium mengikuti klasifikasi Ann Arbor seperti pada Tabel 4 (Rodriguez, 2003) dan *International Prognostic Index* seperti pada Tabel 5 (Fehniger, 2008).

Tabel 3 Kriteria diagnosis *nasal type extranodal T / NK -cell lymphoma*

Letak kelainan primer di ektranodal,
terutama di hidung
Gambaran nekrosis disertai destruksi
dan ulserasi pembuluh darah
Gambaran radang dengan infiltrat sel
pleomorfik
CD56+, CD3+, protein sitotoksik +
EBV+

Dikutip dari Gratzinger D, Natkunam Y, Rouse RV 2007 (Gratzinger *et al.*, 2007).

Pada anamnesis di dapatkan keluhan hidung buntu, pilek, mimisan, nyeri dan bengkak di wajah, demam, berkeringat, penurunan berat badan (Poetker, 2003; Forte *et al.*, 2007; Pomeroy, 20020. Pada pemeriksaan fisik didapatkan krusta, sekret serosanguinus, edema mukosa rongga hidung, permukaan sekat hidung tidak rata dan rapuh, destruksi dan ulserasi bagian tengah wajah, meliputi hidung, sinus paranasal, palatum, mata, serta jaringan lunak wajah (Lalwani, 2007; Teli *et al.*, 2009; Widmer, 2005). Proses destruksi dan ulserasi terjadi secara bervariasi, tergantung respon imun penderita (Dhingra, 2007). Kuwabara melaporkan penderita *midline granuloma* dengan manifestasi primer di mata berhubungan dengan adanya penyebaran jauh. Woog JJ, Kim YD, Yeatts PR, Kim S, Esmali B, Kikkawa D et al melaporkan bagian-bagian mata yang terlibat meliputi kelopak mata, duktus lakrimalis, jaringan lemak mata, konjungtiva, otot ekstraokuler, dan bola mata (Dhingra, 2007).

Tabel 4 Klasifikasi stadium Ann Arbor

Stadium I	KGB tunggal (I) atau organ ekstralimfatik tunggal (I _E)
Stadium II	2/> KGB pada sisi diafragma yang sama (II) atau organ ekstralimfatik lokal (II _E)
Stadium III	KGB pada kedua sisi diafragma (III) atau organ ekstralimfatik lokal (III _E) atau limpa (III _S) atau keduanya (III _{ES})
Stadium IV	penyebaran difus 1/> organ ekstralimfatik dengan atau tanpa KGB

A: asimtomatis
B: demam, berkeringat, penurunan berat badan >10%

Keterangan: KGB= kelenjar getah bening

Dikutip dari Myers EN, Suen JY, Myers JN, Hanna EYN 2003 (Rodriguez, 2003).

Pemeriksaan tambahan terdiri dari pemeriksaan laboratorium, kultur, pemeriksaan radiologi (foto rontgen, CT-scan, MRI), biopsi, pemeriksaan imunohistologi, dan sitogenetik. Pada pemeriksaan laboratorium didapatkan tanda infeksi dan kemungkinan penyebarannya. Kultur dilakukan untuk mencari penyebab dan menyingkirkan diagnosis banding lainnya (Poetker, 2003). Foto rontgen, CT-scan, MRI dilakukan untuk melihat komplikasi, penyebaran dan luasnya destruksi (Borges *et al.*, 2000; Liang, 2000; King *et al.*, 2000; Pomeroy, 2002). Biopsi merupakan pemeriksaan terpenting, didapatkan gambaran granuloma dengan radang kronis yang tidak spesifik, infiltrat sel polimorfik, limfosit, histiosit, sel plasma, serta sel limforetikuler. Granuloma tersebut dapat mengenai pembuluh darah (*angioinvasion*) sehingga terjadi iskemia dan nekrosis jaringan yang luas, tetapi tidak terjadi reaksi vaskulitis yang sebenarnya. Nekrosis yang luas menyebabkan

gambaran biopsi tidak jelas sehingga seringkali biopsi dilakukan berulang kali dan harus lebih dalam (Liang, 2000; Poetker, 2003; Teli *et al.*, 2009). Pada pemeriksaan imunohistologi dan sitogenetik didapatkan penanda diferensiasi sel T/NK (CD56+, *cytoplasmic* CD3+, *surface* CD3-, CD2+, CD7+, CD45RO+, CD43+), protein sitotoksik (*T-cell intracellular antigen-1*, *perforin*, *granzym B*, *Fas-ligand*), penanda *EBV-encoded small nonpolyadenylated RNAs* (EBER+), kelainan kromosom, dan mutasi gen (Liang, 2000; Gratzinger *et al.*, 2007; Lalwani, 2007; Cuneo, 2008).

F. Diagnosis Banding

Berdasarkan gambaran biopsi, *midline granuloma* didiagnosis banding dengan penyakit granuloma hidung lainnya seperti pada tabel 1 (Dhingra, 2007.¹⁰*The Revised European American Lymphoma (REAL) / World Health Organization (WHO)*), berdasarkan pemeriksaan imunohistologi, mendiagnosis banding *midline granuloma* dengan *non-Hodgkin's lymphoma* lainnya seperti pada tabel 2 (Reksodiputro *et al.*, 2009).

G. Penatalaksanaan

Radioterapi dianjurkan untuk kelainan lokal, stadium I dan II (ringan dan ringan-sedang), sedangkan kemoterapi, atau kombinasi radioterapi-kemoterapi untuk kelainan sistemik, stadium III/sedang-berat dan IV/berat (Hanna dan Westfall, 2003). Transplantasi sumsum tulang dan imunoterapi merupakan penatalaksanaan terbaru yang masih dalam penelitian (Liang, 2000; Hanna dan Westfall, 2003). Operasi tidak dianjurkan karena akan mempercepat progresifitas (Teli *et al.*, 2009).

H. Komplikasi

Komplikasi dapat terjadi lokal maupun sistemik. Komplikasi lokal terjadi akibat destruksi dan ulserasi yang luas. Komplikasi sistemik terjadi akibat penyebaran ke sirkulasi darah tepi, jaringan lunak, paru-paru, hati, kulit, saluran pencernaan, testis, saraf pusat, dan sumsum tulang. Sindroma hemofagositik, sindroma paraneoplastik, dan sepsis semakin meningkatkan resiko kematian (Liang, 2000; Vural *et al.*, 2002; Pullarkat *et al.*, 2005).

I. Prognosis

Prognosis buruk, hanya kurang dari 50% penderita yang berespon lengkap setelah kemoterapi dan radioterapi (Cuneo, 2008). Resiko kematian terbesar akibat

sepsis, invasi pembuluh darah besar dan saraf pusat. Prognosis semakin buruk bila didapatkan penyebaran (Chaturve *et al.*, 2010). Prognosis dapat dinilai dengan *International Prognostic Index* (IPI), semakin tinggi nilai IPI, semakin buruk prognosinya (Fehniger, 2008).

Tabel 5 5-year survival rate berdasarkan *International Prognostic Index*

Faktor resiko			
Usia >60 tahun			
Peningkatan kadar LDH			
Ann Arbor stadium III / IV			
Keadaan umum lemah (ECOG \geq 2, Karnofsky \leq 70)			
2/> ektranodal			
Kelompok resiko	Jumlah faktor resiko	CR (%)	OS at 5-ysr (%)
Ringan			
Ringan-	0-1	87	73
sedang	2	67	51
Sedang-	3	55	43
berat	4-5	44	26
Berat			

Keterangan: LDH= *Lactate Dehydrogenase*; ECOG= *Eastern Cooperative Oncology Group*;

CR= *complete remission*; OS= *overall survival*; 5-ysr= *5-year survival rate*

Dikutip dari Cashen AF, Wildes TM, Henderson KE, DeFer TM 2008 (Fehniger, 2008).

Kesimpulan

Midline granuloma atau *nasal type extranodal T/NK-cell non-Hodgkin's lymphoma* sering menimbulkan berbagai permasalahan. Etiologi dan patofisiologi belum jelas, diagnosis sulit, sering terlambat mendapatkan penatalaksanaan yang tepat, sedangkan sifatnya yang progresif menimbulkan berbagai komplikasi serta

prognosis yang buruk. Penderita yang berespon lengkap setelah kemoterapi dan radioterapi hanya kurang dari 50%.

Daftar Pustaka

- Borges A, Fink J, Villablanca P, Eversole R, Lufkin R. Midline Destructive Lesions of the Sinonasal Tract: Simplified Terminology Based on Histopathologic Criteria. *American Journal of Neuroradiology* 2000; 21: 331-336.
- Liang R. Diagnosis and Management of Primary Nasal Lymphoma of T-cell or NK-cell Origin. *Clinical Lymphoma* 2000; 1: 33-37.
- Poetker DM, Cristobal R, Smith TL. Granulomatous and Autoimmune Diseases of the Nose and Sinuses. In: Bailey BJ, Johnson JT, Newlands SD, editors. *Head and Neck Surgery Otolaryngology*. 4th ed. Philadelphia: Lippincott Williams and Wilkins; 2006. p. 377-391.
- Lippman SM, Grogan TM, Spier CM, Koopmann CF, Gall EP, Shimm DS, Durie BG. Lethal Midline Granuloma With a Novel T-cell Phenotype as Found in Peripheral T-Cell Lymphoma. *Cancer* 1987; 59: 936-939.
- Tauro LF, Aithala S, Menezes LT, Nandakishore B. Lethal Midline Granuloma – Epithelioid Angiosarcoma Face. *Indian Journal of Surgery* 2003; 65: 438-440.
- Forte AV, Santos AS, Hoffman GS. Granulomatous Diseases: Wegener's Granulomatosis, Churg-Strauss Syndrome, and Nasal Natural Killer (NK) / T-Cell Lymphoma. In: Harris JP, Weisman MH. *Head and Neck Manifestations of Systemic Disease*. USA: Informa Healthcare; 2007. p. 111-114.
- Reksodiputro AH, Irawan C. Limfoma Non-Hodgkin. In: Sudoyo AW, Setiyohadi B, Alwi I, Simadibrata M, Setiati S. *Buku Ajar Ilmu Penyakit Dalam*. 5th ed. Jakarta: Interna Publishing; 2009. p. 1251-1260.
- King AD, Lei KI, Ahuja AT, Lam WM, Metreweli C. MR Imaging of Nasal T-Cell / Natural Killer Cell Lymphoma. *American Journal of Roentgenology* 2000; 174: 209-211
- Hanna EYN, Westfall CT. Cancer of the Nasal Cavity, Paranasal Sinuses, and Orbit. In: Myers EN, Suen JY, Myers JN, Hanna EYN. *Cancer of the Head and Neck*. 4th ed. Philadelphia: Saunders; 2003. p. 174-175.
- Dhingra PL. *Diseases of Ear, Nose, and Throat*. 4th ed. Philadelphia: Elsevier; 2007. p. 149-152.

- Borisch B, Hennig I, Laeng RH, Waelti ER, Kraft R, Laissue J. Association of the Subtype 2 of the Epstein-Barr Virus With T-cell Non-Hodgkin's Lymphoma of the Midline Granuloma Type. *Blood* 1993; 82: 858-864.
- Tao Q, Young LS, Woodman CB, Murray PG. Epstein-Barr virus (EBV) and Its Associated Human Cancers – Genetics, Epigenetics, Pathobiology, and Novel Therapeutics. *Frontiers in Bioscience* 2006; 11: 2672-2713.
- Gratzinger D, Natkunam Y, Rouse RV. Extranodal NK / T Cell Lymphoma Nasal Type. (Online). 2007 September (cited 2011 February 1); (6 screens). Available from <http://surgpathcriteria.stanford.edu/>
- Rodriguez MA. Lymphomas Presenting in the Head and Neck: Current Issues in Diagnosis and Management. In: Myers EN, Suen JY, Myers JN, Hanna EYN. Cancer of the Head and Neck. 4th ed. Philadelphia: Saunders; 2003. p.601-608.
- Fehniger TA. Lymphoma. In: Cashen AF, Wildes TM, Henderson KE, DeFer TM. Hematology and Oncology Subspecialty Consult. 2nd ed. Philadelphia: Lippincott Williams and Wilkins; 2008. p. 323-336.
- Pomeroy A. Disease Information for Midline Lethal Granuloma. (Online). 2002 April (cited 2011 Februari 7); (4 screens). Available from en.diagnosispro.com/disease-information-for/midline-lethalgranuloma/16641.html
- Lalwani AK. Current Diagnosis and Treatment in Otolaryngology Head and Neck Surgery. 2nd ed. USA: The McGraw-Hill; 2007. p.256-263.
- Teli MA, Baba KM, Gupta M, Arshd S, Katoch SS, Nazir I. Lethal Midline Granuloma Presenting as Facial Cellulitis. *JK Science* 2009; 11: 39-41.
- Widmer S, Tinguely M, Egli F, Thiel MA. Lethal Epstein-Barr Virus Associated NK/T-cell Lymphoma with Primary Manifestation in the Conjunctiva. *Klin Monatsbl Augenheilkd* 2005; 222: 255-257.
- Woog JJ, Kim YD, Yeatts PR, Kim S, Esmaeli B, Kikkawa D et al. Natural Killer / T cell Lymphoma with Ocular and Adnexal Involvement. *American Academy of Ophthalmology* 2006; 113: 140-147.
- Cuneo A, Cavazzini F, Rigolin GM. Nasal T cell lymphoma. (Online). 2008 May (cited 2011 February 1); (3 screens). Available from <http://AtlasGeneticsOncology.org/Anomalies/NasalTCellLymphomID2100.html>
- Vural F, Demirkan F, Ozsan GH, Kargi A, Cabuk M, Ozcan MA, et al. EBV-associated Nasal-type T / Natural Killer Cell Lymphoma Presenting with

Polyserositis and Rhabdomyolysis. *Leukemia and Lymphoma* 2002; 43: 1859-1863.

Pullarkat VA, Medeiros LJ, Brynes RK. Body cavity-based Presentation of Natural Killer Cell Lymphoma. *Leukemia and Lymphoma* 2005; 46: 293-296.

Chaturve J, Shobha V, Rout P, Alexander B, Nayar RC. Diagnostic Dilemma of A Midline Destructive Disease - A Case Report. *The Internet Journal of Otorhinolaryngology* 2010; 12: 1-4.