III.A.1.b.5/3

JURNAL ILMIAH PENDIDIKAN EKSAKTA

JIPE

ISSN : 2460-9366

Media Publikasi Ilmiah

Penerapan *Contextual Teaching Learning* Untuk Meningkatkan Hasil Belajar Matematika Siswa Kelas VI SDN 020 Jayamukti Kota Dumai Tahun Pelajaran 2017/2018
Nurhaidah

Uji Beda Kerusakan Struktur Histologis Paru Tikus Wistar Yang Terpapar Asap Obat Nyamuk Bakar Dengan Pemberian Berbagai Konsentrasi Jus Stroberi Kota Batu
Nugroho Eko W B[1], Cynthia Mustika[2]

Penerapan Pembelajaran *Missouri Mathematics Project* Guna Meningkatkan Pemahaman Integral Pelajaran Matematika Kelas XII IPS 2 SMA Negeri 1 Tanah Grogot
Sofia Ulfah

Implementasi Model Pembelajaran Metode *Cooperative Script* Mata Pelajaran Fisika Guna Meningkatkan Pemahaman Rotasi dan Benda Tegar
Dwi Rahma Suswanti

Penerapan Model Paikem Untuk Meningkatkan Hasil Belajar Siswa Matematika Kelas VII.B SMP Negeri 1 Rengat
Yuliana Rista

Penerapan Model Pembelajaran Kooperatif Berbasis Projek Untuk Meningkatkan Minat dan Hasil Belajar Biologi Siswa Kelas XI IPA 2 SMA Negeri 1 Tanah Grogot
Kadek Benny Mahayasa

Upaya Meningkatkan Pemahaman Turunan Pelajaran Matematika dengan Menerapankan Model Pembelajaran *Auditory Intellectually Repetition* Pada SMA Negeri 1 Tanah Grogot
Elly Hairiah

Penerapan *Problem Based Learning* (PBL) Sebagai Model Pembelajaran IPA Untuk Meningkatkan Hasil Belajar Siswa Kelas IX/1 SMP Negeri 4 Dolok Panribuan
Jusniar Siringoring

Analisis Kesalahan Dalam Menyelesaikan Soal Matematika Pada Pokok Bahasan Segiempat Dengan Panduan Kriteria Polya di Kelas VII-1 SMPN 5 Penajam Paser Utara Tahun Ajaran 2016/2017
Fitrawati

Penerapan Model Pembelajaran Kooperatif Tipe STAD Guna Meningkatkan Hasil Belajar Matematika Siswa Kelas VII.A SMP Negeri 4 Rengat Tahun Pelajaran 2016/2017
Nurhasrina

Model Pembelajaran Berbasis Masalah *Problem Based Learning (PBL)* Pada Materi Bilangan Bulat Kelas V SD Negeri 13 Blang Mangat
Rukiah

Implementasi Model Pembelajaran CORE (*Connecting, Organizing, Reflecting* dan *Extending)* Guna Meningkatkan Pemahaman Peluang Pada Siswa Kelas XII SMA Negeri 2 Berau
Susiyanto

Penerapan Strategi *Quiz Team* Untuk Meningkatkan Prestasi Belajar Larutan Mata Pelajaran Kimia Pada Siswa Kelas XII SMA Negeri 1 Sangatta Selatan
Tatik Widayani

JIPE	Volume IV	Nomor 4	Hal. 466-634	Desember 2018	ISSN 2460-9366

JIPE

Jurnal Ilmiah Pendidikan Eksakta

Vol.IV No. 4 / Desember / 2018 ISSN : 2460-8366

SUSUNAN REDAKSI

Penanggung Jawab : Dr. Hidayat, MM., M.Pd

Ketua Dewan Redaksi : Drs. Arif Bulqini, M., Kes

Anggota Dewan Redaksi :
1. Dr. Bambang Winarto, S.Pd, M.Pd
2. Dr. Woro Utari, SE., MM
3. Dr. Edwin Agus B., M.Pd
4. Drs. Khamim Tohari

Peer Reviewer/Mitra Bestari :
1. Dr. Nila Kesumawati, M.Si (Universitas PGRI Palembang)
2. Dr. Suyitno, S.Pd., M.Pd (Universitas Negeri Malang)
3. Papat Yunisal S.Pd., M.Pd (STKIP Pasundan Cimahi)
4. Nugroho Priyo Negoro, ST., MT (Institut Teknologi Sepuluh Nopember Surabaya)
5. Tri Lestari Ningsih, S.Kom., M.Kom (Politeknik Negeri Madiun)
6. Dr. Ahmad Bahruddin, M.Pd. (STIT Muhammadiyah Berau Kaltim)

Pelaksana Teknis : Muhammad Sueb Junaidi, S.Kom

Administrasi dan Publikasi : Agustin Azizah Mahardika, A.Md

DAFTAR ISI

Penerapan *Contextual Teaching Learning* Untuk Meningkatkan Hasil Belajar Matematika Siswa Kelas VI SDN 020 Jayamukti Kota Dumai Tahun Pelajaran 2017/2018 466
Nurhaidah

Uji Beda Kerusakan Struktur Histologis Paru Tikus Wistar Yang Terpapar Asap Obat Nyamuk Bakar Dengan Pemberian Berbagai Konsentrasi Jus Stroberi Kota Batu 477
Nugroho Eko W B[(1)], Cynthia Mustika[(2)]

Penerapan Pembelajaran *Missouri Mathematics Project* Guna Meningkatkan Pemahaman Integral Pelajaran Matematika Kelas XII IPS 2 SMA Negeri 1 Tanah Grogot 491
Sofia Ulfah

Implementasi Model Pembelajaran Metode *Cooperative Script* Mata Pelajaran Fisika Guna Meningkatkan Pemahaman Rotasi dan Benda Tegar 506
Dwi Rahma Suswanti

Penerapan Model Paikem Untuk Meningkatkan Hasil Belajar Siswa Matematika Kelas VII.B SMP Negeri 1 Rengat 519
Yuliana Rista

Penerapan Model Pembelajaran Kooperatif Berbasis Projek Untuk Meningkatkan Minat dan Hasil Belajar Biologi Siswa Kelas XI IPA 2 SMA Negeri 1 Tanah Grogot 529
Kadek Benny Mahayasa

Upaya Meningkatkan Pemahaman Turunan Pelajaran Matematika Dengan Menerapankan Model Pembelajaran *Auditory Intellectually Repetition* Pada SMA Negeri 1 Tanah Grogot 542
Elly Hairiah

Penerapan *Problem Based Learning* (PBL) Sebagai Model Pembelajaran IPA Untuk Meningkatkan Hasil Belajar Siswa Kelas IX/1 SMP Negeri 4 Dolok Panribuan 554
Jusniar Siringoringo

Analisis Kesalahan Dalam Menyelesaikan Soal Matematika Pada Pokok Bahasan Segiempat Dengan Panduan Kriteria Polya di Kelas VII-1 SMPN 5 Penajam Paser Utara Tahun Ajaran 2016/2017 567
Fitrawati

Penerapan Model Pembelajaran Kooperatif Tipe STAD Guna Meningkatkan Hasil Belajar Matematika Siswa Kelas VII.A SMP Negeri 4 Rengat Tahun Pelajaran 2016/2017 581
Nurhasrina

Model Pembelajaran Berbasis Masalah *Problem Based Learning (PBL)* Pada Materi Bilangan Bulat Kelas V SD Negeri 13 Blang Mangat 592
Rukiah

Implementasi Model Pembelajaran CORE (*Connecting, Organizing, Reflecting* Dan *Extending)* Guna Meningkatkan Pemahaman Peluang Pada Siswa Kelas XII SMA Negeri 2 Berau 607
Susiyanto

Penerapan Strategi *Quiz Team* Untuk Meningkatkan Prestasi Belajar Larutan Mata Pelajaran Kimia Pada Siswa Kelas XII SMA Negeri 1 Sangatta Selatan 622
Tatik Widayani

UJI BEDA KERUSAKAN STRUKTUR HISTOLOGIS PARU TIKUS WISTAR YANG TERPAPAR ASAP OBAT NYAMUK BAKAR DENGAN PEMBERIAN BERBAGAI KONSENTRASI JUS STROBERI KOTA BATU

Oleh :
1.Nugroho Eko W B, 2.Cynthia Mustika
Farmakologi FK Universitas Wijaya Kusuma Surabaya
Email : 1.dr.nugrohoewb@yahoo.com, 2.cynthiamustikaa@gmail.com

ABSTRAK

Paru merupakan organ yang berada dalam rongga thoraks yang mempunyai fungsi sebagai saluran nafas pada makhluk hidup. Emisi hasil pembakaran obat nyamuk bakar dan zat inhalan lain akan memperkuat peradangan yang merangsang pembentukan sel leukosit. Paparan obat nyamuk bakar dapat menimbulkan kelainan struktur organ respirasi berupa peningkatkan sel goblet, atrofi sel dan erosi sel epitel atau silia pada trakhea dan memicu penebalan septum interalveolar, pembesaran alveolus, bahkan terjadi thrombosis pada paru. Jus stroberi pada berbagai konsentrasi dapat digunakan sebagai proteksi terhadap kerusakan struktur histologis paru Tikus Wistar yang terpapar asap obat nyamuk bakar dengan melihat struktur histologi paru pada pembesaran 400x. Jenis penelitian yang di gunakan dalam penelitian ini adalah True Experimental Post Test Only Control Group Design. Pengambilan sampel diambil secara random dan dibagi menjadi 6 kelompok dengan metode simple random sampling. Tujuan dari penelitian ini adalah untuk mengetahui perbedaan kerusakan histologis paru tikus wistar yang dipapar asap obat nyamuk bakar pada pemberian berbagai konsentrasi jus stroberi (Fragiria x ananassa). Berdasarkan hasil penelitian menunjukkan bahwa ada beda yang signifikan kerusakan paru dilihat dari parameter destruksi septum alveolar antara kelompok kontrol positif (KP) dengan kelompok perlakuan yang diberikan jus stroberi (Fragiria x ananassa). dimana tikus wistar yang diberikan paparan asap nyamuk bakar + jus stroberi menunjukkan penurunan kerusakan paru dilihat dari parameter penilaian destruksi septum alveolar.

Kata Kunci : kerusakan histologi paru, paparan asap obat nyamuk bakar, konsentrasi jus stroberi

PENDAHULUAN

Latar belakang

Obat nyamuk bakar merupakan salah satu metode dalam mengatasi gangguan nyamuk yang masih menjadi pilihan utama dalam penggunaannya di daerah pedesaan di Indonesia. Hal tersebut sesuai dengan hasil riset kesehatan dasar 2013 yang menunjukkan bahwa proporsi penggunaan obat nyamuk bakar di pedesaan mencapai 50% dalam upaya mencegah gigitan nyamuk di Indonesia, dan hal tersebut lebih tinggi dari pada diperkotaan yang mencapai 48,4%.(Riskesdas,2013)

Saat ini terdapat banyak pilihan bentuk obat nyamuk yang ada di pasaran, antara lain bentuksemprot, bakar, oles maupun elektrik. Perbedaanya terletak pada kemasan dan konsentrasi bahan aktif atau zat racunnya. Obat nyamuk bakar merupakan salah satu formula yang berbentuk *coil*, yang penggunaannya dengan dibakar agar menghasilkan asap untuk membunuh nyamuk, yang banyak digunakan dalam lingkungan rumah tangga dengan sengaja.

Aktivitas radikal bebas dapat ditekan dengan senyawa antioksidan. Antioksidan merupakan senyawa pemberi elektron (*electron donor*) atau reduktan yang memiliki berat molekul kecil, namun mampu menginaktivasi berkembangnya reaksi oksidasi dengan cara mencegah terbentuknya radikal. Buah stroberi merupakan sumber fitokimia yang sangat baik, terutama antosianin dan asam elagik, sebagai antioksidan kuat yang dapat menetralisir radikal bebas dan antiinflamasi. Penelitian tentang stroberi beberapa tahun belakangan ini sering dilakukan, penelitian tersebut menunjukkan bahwa stroberi memiliki suatu senyawa antioksidan yaitu asam elagik, merupakan suatu senyawa fenol yang berpotensi antikarsinogenik dan antimutagenik. (Winarsi, 2007)

Berdasarkan uraian di atas penelitian ini bermaksud ingin mengetahui apakah jus stroberi yang biasa dikonsumsi masyarakat sehari-hari dapat memberikan efek proteksi terhadap perbedaan kerusakan histologi paru akibat paparan asap obat nyamuk bakar.

Rumusan Masalah

Apakah ada perbedaan kerusakan histologis paru tikus wistar yang dipapar asap obat nyamuk bakar pada pemberian berbagai konsentrasi jus stroberi *(Fragiria x ananassa)*

Tujuan Penelitian

Mengetahui perbedaan kerusakan histologis paru tikus wistar yang dipapar asap obat nyamuk bakar pada pemberian berbagai konsentrasi jus stroberi *(Fragiria x ananassa)*.

Manfaat Penelitian

Memberikan informasi ilmiah mengenai perbedaan kerusakan histologis paru tikus wistar yang dipapar asap obat nyamuk bakar pada pemberian berbagai konsentrasi jus stroberi *(Fragiria x ananassa)*.

TINJAUAN PUSTAKA

Anatomi & Histologi Organ Paru

Tiap paru-paru melekat pada jantung dan trakhea melalui radix pulmonis dan ligamentum pulmonale. Paru-paru sehat selalu berisi udara dan akan mengapung bila dimasukkan ke dalam air. Paru-paru dari fetus atau bayi baru lahir berwarna agak kemerahan dan lunak. Bila bayi belum bernapas maka paru-paru tidak akan mengapung di dalam air tetapi akan tenggelam. Paru-paru orang dewasa mempunyai permukaan yang berwarna lebih gelap dan sering ada bercak-bercak yang disebabkan oleh penimbunan partikel debu yang terisap. Dibandingkan dengan paru-paru kiri, maka paru-paru kanan lebih besar dan lebih berat, tetapi lebih pendek karena kubah diafragma kanan letaknya lebih tinggi. Juga lebih lebar

karena adanya jantung yang letaknya lebih ke kiri dalam rongga thorax. (Wibowo & Paryana, 2009).

Trakea

Trakhea terdiri dari 16 atau 20 cartilago hyaline yang pada permukaannya terdapat banyak sel kelenjar dan selanjutnya trachea bercabang dua menjadi bronkus kanan dan kiri. Percabangan dua dari ujung trachea ini disebut bronkus primer. Daerah persimpangan bronkus kanan dan kiri disebut karina, daerah ini sangat sensitif terhadap benda asing yang masuk sehingga berespons menjadi refleks batuk. Trakhea dilapisi oleh epitel mukosa yang banyak memproduksi mukus dan adventitia yang tersusun oleh jaringan konektif (Tarwoto et al, 2009)

Bronkus

Bronkus merupakan cabang dari trakhea yang bercabang dua ke paru-paru kanan dan paru-paru kiri. Bronkus kanan lebih pendek dan lebih besar diameternya. Bronkus kiri lebih horizontal, lebih panjang, dan lebih sempit. Bronkus primer kanan bercabang menjadi 3 bronkus sekunder (bronkus lobaris) dan bronkus kiri bercabang menjadi 2 bronkus sekunder. Selanjutnya bronkus sekunder bercabang-cabang menjadi bronkus tersier, bronkiolus, bronkiolus terminal, bronkiolus respiratori sampai pada alveolus (Tarwoto et al,2009).

Bronkiolus

Bronkiolus dianggap sebagai saluran penghantar bergaris tengah 1 mm atau kurang. Bronkiolus mempunyai ciri tidak mengandung tulang rawan, kelenjar, dan kelenjar limfa. Lamina propria terutama tersusun oleh berkas otot polos serta serat-serat elastis. Epitel-epitel yang membatasi bronkiolus besar merupakan epitel silindris bersilia dengan sedikit sel goblet, pada bronkiolus kecil, sel goblet hilang dan sel bersilia merupakan sel kuboid atau silindris rendah. Diantara sel-sel itu, tersebar sejumlah sel silindris berbentuk kubah tak bersilia. Sel-sel ini disebut sel bronkiolar atau sel clara (Tarwoto et al,2009).

Kategori Kerusakan Struktur Histologis Paru

Kriteria penilaian derajat kerusakan alveolus

Tabel 1. Kriteria Penilaian Derajat Kerusakan Alveolus Paru menurut Hansel dan Barnes.

Kriteria	Keterangan	Nilai Variasi
Normal	Tidak terdapat kerusakan histologis	0
Kerusakan ringan	Kerusakan alveolus paru >0%-<30% dari seluruh lapangan pandang	1
Kerusakan sedang	Kerusakan alveolus paru >30% - <60% dari seluruh lapagan pandang	2
Kerusakan berat	Kerusakan alveolus paru >60% dari seluruh lapangan pandang	3

Sumber:Hansel dan Barnes, 2004.

Stroberi (*Fragaria x ananassa*)

Buah stroberi adalah tanaman dengan famili *Rosaseae*. Tanaman stroberi umumnya tumbuh pada daerah dataran tinggi dengan suhu udara yang sejuk, di Jawa Barat stroberi banyak dibudidayakan pada daerah Lembang dan Cianjur. Tanaman stroberi merupakan tanaman herbal. Buah stroberi merupakan buah yang sangat berguna untuk kesehatan manusia karena mengandung banyak nutrisi dan senyawa bioaktif, diantaranya adalah senyawa fenol vitamin C, flavonoid dan *ellagic acid*. Biji stroberi mengandung 72% asam lemak tidak jenuh dan mikronutrien esensial sebesar 20-25 µg/100 g buah segar. Warna merah pada stroberi disebabkan adanya pigmen alami yang kaya akan senyawa polifenol seperti antosianin, dari hasil penelitiaan didapat kadar antosianin pada stroberi adalah 150-600mg/kg buah segar (Francesca Giampieri, et al., 2012). Antosianin dalam stroberi tidak hanya memberikan warna merah yang menarik, tetapi juga berfungsi sebagai antioksidan, antioksidan dalam tubuh manuasia bermanfaat untuk menetralkan radikal bebas, antioksidan membantu tubuh untuk mencegah jaringan sel yang rusak, selain itu bermanfaat sebagai *anti-aging* dan menghambat sel kanker liver (Ya Luo, *et al.*, 2011).

Antosianin

Antosianin merupakan senyawa flavonoid yang memiliki kemampuan sebagai antioksidan. Antosianin dalam bentuk aglikon lebih aktif daripada bentuk glikosidanya. Antosianin merupakan senyawa penting dalam stroberi, termasuk golongan senyawa polifenol, kandungan antosianin pada stroberi sekitar 150-600 mg/kg buah segar. Antosianin merupakan pigmen pemberi warna merah pada stroberi, antosianin pada stroberi merupakan derivat dari *pelargonidin* (Pg) dan *cyanidin* (Cy) *aglycone* (Santoso,2008)

Ellagic Acid

Ellagic acid merupakan senyawa fenolik alami, jenis tanaman yang banyak mengandung *ellagic acid* di antaranya adalah stroberi dan apel. Pada stroberi, senyawa tersebut terdapat pada bagian biji, daun, dan daging buah. Kandungan *ellagic acid* dalam buah stroberi berkisar 0,43 – 4,64 mg per gram berat kering, salah satu manfaatnya adalah untuk mencegah kanker (Marcia da Silva Pinto, 2007).

Kaempfenol, Quercetin dan Catechin

Stroberi juga mengandung komponen fenolik lain yang berfungsi sebagai antioksidan, senyawa tersebut adalah kaempfenol, quercetin dan catechin (Francesca Giampieri,*et al*, 2012).

Antioksidan

Kandungan metabolit sekunder yang terdapat dalam buah stroberi yaitu antosianin, asam ellagik, katekin, kuaerferin, dan kaemferol. Kandungan antioksidan yang terdapat dalam buah stroberi dapat dilihat pada tabel dibawah :

Tabel 1 : Komposisi Antioksidan Buah Stroberi (100 gr Buah)

No.	Komponen	Komposisi
1	Antosianin	15-35 mg
2	Vitamin C	56-60 mg
3	Flavonoid	48 ± 2 mg
4	Fenol	262 ± 8 mg

(Marcia da Silva Pinto, 2007)

Antioksidan merupakan suatu zat yang memiliki kemampuan untuk memperlambat proses oksidasi yang berdampak negatif di dalam tubuh seperti merusak sel sehingga mempercepat penuaan dini pada kulit, mengakibatkan kanker, penyakit jantung, dan sebagainya. Antioksidan yang terdapat pada tanaman digunakan untuk menangkal radikal bebas, tanaman yang dapat dijadikan antioksidan tersebut biasanya mengandung senyawa karotenoid, flavonoid, polifenol dan sulfide alil. Antioksidan ini banyak ditemukan pada buah-buahan, sayuran dan biji-bijian. Warna buah-buahan dan sayuran merupakan pigmen yang bermanfaat sebagai antioksidan. Pigmen warna merah mengandung likopen dan antosianin, pigmen warna biru atau ungu juga mengandung antosinin yang bermanfaat untukmelindungi sel tubuh dari kerusakan, membuat awet muda dan meningkatkan daya ingat. Antioksidan dari tanaman ini dapat membantu peremajaan sel-sel tubuh sehingga sel tubuh dapat beregenerasi sehingga mencegah penuaan dini dan membuat awet muda. Stroberi mengandung antiokidan yang tinggi dimana antioksidan tersebut dapat mengurangi penyakit kronis salah satunya kanker paru (Irmawati,2014)

Obat Nyamuk Bakar

Penelitian terdahulu dilakukan oleh Prastiwi (2015) yang menyatakan pada obat nyamuk bakar coil yang mengandung bahan aktif d-allethrin dan transflutrin, yaitu masing-masing sebesar 0,1% dan 0,25%. Sedangkan pada merk yang sama yaitu liquid dan aerosol masing-masing mengandung sipermetrin 0,4 g/l dan 0,10% yang menyebabkan terjadinya hipoksia yang dialami oleh mencit selama diberi perlakuan. Hipoksia adalah kekurangan oksigen dijaringan tubuh. Hipoksia disebabkan karena kadar oksigen dalam udara sekitar ruangan mencit menurun akibat adanya asap obat nyamuk bakar maupun elektrik. Asap obat nyamuk dikategorikan sebagai salah satu sumber polusi udara di dalam ruangan Kebanyakan masyarakat tidak memperhatikan zat aktif yang terkandung dalam obat nyamuk yang digunakan.

Mekanisme Masuknya Bahan Aktif Obat Nyamuk ke Dalam Tubuh dan Bahaya yang Ditimbulkan

Bahan aktif dan obat nyamuk akan masuk ke dalam tubuh melalui pernafasan dan kulit lalu akan beredar dalam darah. Setelah itu menyebar pada sel-sel tubuh. Ada yang ke pernafasan, ke otak lewat susunan syaraf pusat, dan lain-lain. Efek terbesar akan dialami oleh organ yang sensitif. Karena, obat nyamuk lebih banyak mengenai hirupan, makayang biasanyayang terkena adalah pernafasan. Gangguan-gangguan pada organ tubuh manusia akan terjadi jika pemakaian obat nyamuk tidak terkontrol atau dosisnya yang berlebihan. Orang yang memiliki alergi akan

lebih cepat menunjukkan reaksi. Alergi yang paling banyak muncul biasanya mengenai saluran nafasnya sehingga menimbulkan batuk.

Polusi udara merupakan bahan iritan dan oksidan yang menyebabkan terjadinya bronkitis kronik. Partikel yang terdapat dalam asap rokok akan mengendap di lapisan mukus yang melapisi mukosa bronkus berkurang sehingga menghambat aktifitas silia. Pergerakan cairan yang melapisi mukosa bronkus berkurang sehingga meningkatkan iritasi pada epitel mukosa bronkus. Kelenjar mukosa dan sel goblet yang teriritasi dirangsang untuk menghasilkan mucus lebih banyak, hal ini ditambah dengan gangguan aktifitas silia yang menyebabkan timbulnya batuk kronik dan ekspektorasi (Yunus, 2008).

Obat nyamuk mempunyai bahan aktif bermacam-macam, yaitu dichlorvos, propoxur,pyrethroid, diethyltoluamide dan transflutrin, serta bahan kombinasinya . Bahan aktif yang masuk ke dalam tubuh secara inhalasi dalam waktu yang lama, selain akan menyebabkan gangguan pada paru-paru seperti iritasi juga akan menyebabkan hati tidak mampu untuk melakukan detoksifikasi secara sempurna (Iswara, 2009).

Asap yang menguap dari pembakaran obat nyamuk yang dijual dipasaran ternyata mengandung zat karsinogen (pemicu kanker). Paparan melalui pernafasan sangat berbahaya karena partikel-partikel bahan aktif dapat dengan cepat diserap oleh paru-paru menuju peredaran darah. Sehingga dapat menyebabkan kerusakan serius pada hidung, tenggorokan dan jaringan paru-paru apabila terhirup dengan jumlah yang cukup dan dalam waktu yang lama (Iswara, 2009).

Hubungan Asap Obat Nyamuk Bakar dengan Mekanisme Pertahanan Paru

Jenis kerusakan yang dijumpai pada sel-sel dalam trakea berupa atrofi sel dan erosi (sel epitel atau silia). Diduga kerusakan sel tersebut disebabkan peningkatan radikal bebas akibat paparan asap anti nyamuk bakar. Meskipun secara alami tubuh memproduksi radikal bebas melalui aktivitas metabolisme, senyawa antioksidan dapat menanggulangi efek buruk yang dipicunya. Namun demikian, senyawa radikal bebas dapat meningkat drastis disebabkan faktor ekternal seperti paparan asap anti nyamuk. Partikel-partikel kecil yang menimbulkan kerusakan pada alveoli tersebut pada akhirnya memicu penebalan dari septum interalveolaris (sekat antara alveoli dengan alveoli yang lain) (Darmawan, dan Makiyah, 2012).

Interaksi Antioksidan dalam Stroberi dengan Asap Obat Nyamuk Bakar

Aktivitas radikal bebas dapat ditekan dengan senyawa antioksidan. Antioksidan merupakan senyawa pemberi elektron (*electron donor*) atau reduktan yang memiliki berat molekul kecil, namun mampu menginaktivasi berkembangnya reaksi oksidasi dengan cara mencegah terbentuknya radikal (Winarsi, 2007).

Mekanisme protektif dari senyawa antioksidan yaitu dengan cara memotong reaksi oksidasi berantai dari radikal bebas atau dengan menangkap reaksi berantai dari radikal bebas, sehingga radikal bebas tidak dapat bereaksi dengan komponen seluler (Winarsi, 2007).

METODE PENELITIAN

Rancangan Penelitian

Jenis penelitian yang di gunakan dalam penelitian ini adalah *True Experimental Post Test Only Control Group Design*. Pengambilan sampel diambil secara random dan dibagi menjadi 6 kelompok dengan *metode simple random sampling.* Tujuan dari penelitian ini adalah untuk mengetahui perbedaan kerusakan histologis paru tikus wistar yang dipapar asap obat nyamuk bakar pada pemberian berbagai konsentrasi jus stroberi *(Fragiria x ananassa).*

Tabel 2. Pengelompokan Kelompok Hewan Coba

Kelompok	Perlakuan
Kontrol Negatif (KN)	Tikus tidak diberikan pengasapan Obat Nyamuk Bakar (ONB(-)) dan tidak diberikan Jus Stroberi (JS(-))
Kontrol Positif (KP)	Tikus diberi pengasapan Obat Nyamuk Bakar (ONB(+))dan tidak diberikan Jus Stroberi (JS(-))
P1	Tikus diberikan Jus Stroberi (JS) 0,75ml/200grBB dilanjutkan dengan pengasapan Obat Nyamuk Bakar (ONB(+))
P2	Tikus diberikan Jus Stroberi (JS) 1ml/200grBB dilanjutkan dengan pengasapan Obat Nyamuk Bakar (ONB(+))
P3	Tikus diberikan Jus Stroberi (JS) 1,25ml/200grBB dilanjutkan dengan pengasapan Obat Nyamuk Bakar (ONB(+))
P4	Tikus diberikan Jus Stroberi (JS) 1,5ml/200grBB dilanjutkan dengan pengasapan Obat Nyamuk Bakar (ONB(+))

Sumber : Data Penelitian (2017)

Lokasi dan Waktu Penelitian

Pemeliharaan dan perlakuan hewan coba dilakukan di Laboratorium Hewan Coba Fakultas Kedokteran Universitas Wijaya Kusuma Surabaya. Pembuatan preparat dan analisis data dilaksanakan di Laboratorium Histologi Universitas Wijaya Kusuma Surabaya. Penelitian dilakukan pada bulan Agustus 2017.

Subyek Penelitian

Populasi

Populasi penelitian ini adalah tikus wistar jantan yang berumur 2-3 bulan dengan berat badan ±100-200 gram. Kriteria inklusi adalah Tikus wistar Jantan, Umur 2-3 bulan, Berat ±100-200 gram, Kondisi sehat (aktif dan tidak cacat). Kriteria Eksklusi adalah mati selama proses penelitian. Pengambilan sampel dengan cara acak dengan metode randomisasi sederhana (simple random sampling) dari populasi terjangkau yang memenuhi kriteria inklusi.

Besar Sampel

Berdasarkan perhitungan diatas, jumlah subjek yang akan dipakai dalam penelitian adalah 6 ekor tikus setiap kelompok. Setiap 6 kelompok dibagi menjadi

2 kelompok kontrol dan 4 kelompok perlakuan. Sehingga jumlah sampel keseluruhan adalah 36 tikus Wistar jantan.

Variabel Penelitian

Dalam penelitian ini yang menjadi variabel bebas adalah pemberian jus stroberi. Variabel terikat pada penelitian ini adalah gambaran mikroskopis kerusakan struktur histologis paru tikus yang diberi paparan asap obat nyamuk bakar.

Prosedur Penelitian

Makanan yang diberikan pada tikus wistar berupa pelet dan minuman dari air PAM. Subyek sejumlah 6 tikus wistar untuk setiap kelompoknya. Tempat hidup dikendalikan dengan menyamakan kandang tikus wistar, dengan suhu ruangan dijaga berkisar 23º C - 27º C dengan kelembaban 50% hingga 60%.

Bahan-bahan untuk metode baku histologi pemeriksaan jaringan yaitu : Larutan buffer formalin 10%, Parafin , Albumin, Hematoxylin Eosin , Larutan xylol, Alkohol bertingkat, Aquadest dan Jus Stroberi

Jus Stroberi

Stroberi yang digunakan adalah stroberi buah yang didapatkan dari perkebunan stroberi di Kota Batu. Setelah itu, stroberi dicuci dengan air bersih. Kemudian stroberi diblender selama kurang lebih 5 menit. Di sini, peneliti menggunakan stroberi sebanyak 240 gram yang pada penelitian sebelumnya telah dibuktikan bahwa 2 jam setelah konsumsi buah stroberi terdapat peningkatan kadar antioksidan dalam serum (Cao et al., 1998). Nilai konversi dari manusia (70 kg) ke tikus wistar (200 gr) adalah 0,018 (Ngatidjan, 1991). Jadi dosis untuk tikus adalah 0,018 x 240 gr = 4,32 gr = 4320 mg stroberi/200 gram BB tikus.

Peneliti menggunakan stroberi sebanyak 240 gram, untuk itu dibutuhkan penambahan aquadest sebanyak 83 ml untuk dosis I dan II. Dosis yang diberikan pada tikus peroral adalah 0,75 ml, 1ml, 1,25ml, 1,5 ml jus stroberi yang setara dengan 4320 mg/200g BB. Jus stroberi ini diberikan pada kelompok perlakuan I dan II. Jus stroberi diberikan satu kali sehari secara per oral selama 20 hari

Bila dilakukan penghitungan dengan penambahan pelarut air adalah sebagai berikut :

$$\frac{\mathbf{240.000}}{} \quad \frac{\mathbf{4320}}{\mathbf{x}} = \mathbf{(Dosis)}$$

Obat Nyamuk Bakar

Obat nyamuk bakar diperoleh dari toko, *minimarket*, atau pasar tradisional terdekat. Sebelum digunakan, obat nyamuk bakar dijemur terlebih dahulu sampai kering (tidak lembab) agar waktu pembakaran tidak mudah padam. Pembakaran dilakukan didalam kandang sampel tikus dengan lama pengasapan obat nyamuk bakar 2 jam setiap harinya di seluruh kandang. Saat pembakaran berlangsung, diberikan putaran angin kecil dari kipas angin yang ada kandang pengasapan.

Setelah diberi perlakuan selama 20 hari, satu hari kemudian semua tikus dianastesi intra peritoneal dengan Ketamine 100 mg/m dengan dosis 0,2 cc untuk 100-200g BB, diambil organ paru bagian kanan lobus tengah untuk selanjutnya

dibuat preparat histologis dengan metode blok parafin dan pengecatan HE. Hal ini dilakukan pada satu hari setelah hari ke-20 agar efek perlakuan masih tampak nyata. Pengambilan paru bagian kanan lobus tengah ini banyak untuk homogenitas sampel. Dari bagian paru yang diambil dari setiap tikus dibuat 3 irisan dengan ketebalan 3-4 μm. Jarak antara irisan satu dengan yang lain ± 25 irisan. Dengan demikian dari setiap kelompok tikus terdapat 21 irisan/preparat.

Pengamatan preparat jaringan paru dengan pembesaran 400x untuk mengamati seluruh lapangan pandang, dilihat apakah gambaran yang terlihat normal (tidak ada kerusakan histologis) atau memberikan gambaran mikroskopis kerusakan derajat ringan, sedang, atau berat. Gambaran mikroskopis pada satu lapang pandang dikatakan normal bila dari satu lapang pandang tersebut tidak ditemukan adanya tanda-tanda kerusakan mikroskopis destruksi alveolus.

Penentuan beratnya derajat kerusakan preparat didasarkan pada gambaran kerusakan mikroskopis yang ditemukan dari keseluruhan lapang pandang dengan mikroskop perbesaran cahaya 400x. Penghitungan jumlah kerusakan mikroskopis ini menggunakan sistem *scoring*.

Analisis Data

Data yang didapat dianalisis secara statistik dengan uji *Kruskal Wallis* untuk mengetahui perbedaan yang bermakna di antara semua kelompok, kemudian untuk mengetahui perbedaan di antara dua kelompok perlakuan digunakan uji statistik *Mann Whitney*. Derajat kemaknaan yang digunakan adalah $\alpha = 0,05$. Data diolah menggunakan program komputer SPSS versi 21.

Hasil Penelitian

Hasil pengukuran gambaran kerusakaan paru pada tikus yang dipapar obat nyamuk bakar dan pemberian jus stroberi *(Fragiria x ananassa)* pada masing-masing kelompok dilihat pada tabel 5.1 sebagai berikut.

Tabel 3. Gambaran Kerusakan Paru Dilihat Dari Parameter Penilaian Destruksi Septum Alveolar

Ulangan	Destruksi Septum Alveolar					
	K-	K+	P1	P2	P3	P4
I	0	3	2	2	1	1
II	1	2	2	2	1	1
III	0	2	1	1	1	1
IV	0	3	1	2	0	0
V	0	2	1	1	1	0
Rerata	0,20	2,40	1,40	1,20	0,80	0,60

Sumber: Data Hasil Penelitian, 2017

Tabel 3 menunjukkan bahwa rata-rata kerusakan paru dilihat dari parameter penilaian destruksi septum alveolar tertinggi terdapat pada kelompok kontrol positif dengan rata-rata 2,4 dibandingkan dengan semua kelompok. Rata-rata kerusakan paru dilihat dari parameter penilaian destruksi septum alveolar mulai dari kelompok tertinggi sampai terendah adalah sebagai berikut, K+= 2,40, P1 =

1,40, P2 = 1,20, P3 =0,80 , P4 = 0,60 terakhir adalah kelompok tanpa perlakuan yaitu K- = 0,2. Rata-rata kerusakan paru dilihat dari parameter penilaian destruksi septum alveolar juga dapat dilihat melalui tabel 3

Grafik rata-rata kerusakaan paru pada tikus yang dipapar obat nyamuk bakar dan pemberian jus stroberi *(Fragiria x ananassa)* pada masing-masing kelompok dapat dilihat pada Gambar 1.

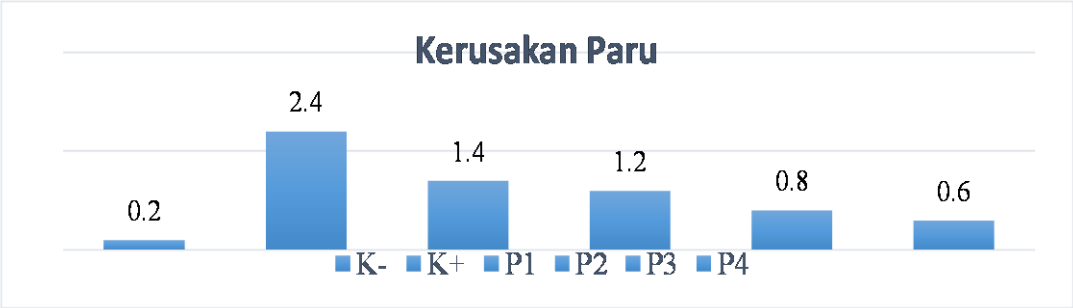

Gambar 1: Gambaran Kerusakan Paru Dilihat Dari Parameter Destruksi Septum Alveolar

Uji Perbedaan Kerusakan Histologis Paru Tikus Wistar Yang Dipapar Asap Obat Nyamuk Bakar Pada Pemberian Berbagai Konsentrasi Jus Stroberi *(Fragiria x ananassa)*.

Tabel 4 : Hasil uji *Kruskal Wallis*

Variabel Penelitian	*p-value*	Keterangan
Destruksi Septum Alveolar	0,002	Ada perbedaan

Sumber: Data Hasil Penelitian, 2017

Hasil uji *Kruskal Wallis* yang dapat dilihat pada Tabel 4 yang menunjukkan nilai *p-value* = 0,002 untuk destruksi septum alveolar dengan <α (0.05) dengan demikian maka dapat dikatakan bahwa ada perbedaan signifikan kerusakan histologis paru tikus wistar yang dipapar asap obat nyamuk bakar pada pemberian berbagai konsentrasi jus stroberi *(Fragiria x ananassa)*.

Uji Beda Antar Kelompok Perlakuan

Perbandingan kerusakan paru pada masing-masing kelompok dapat dilihat pada Uji *Post Hoc Mann Whitney* yang dapat dilihat pada Tabel 5

Tabel 5 : Hasil Uji *Post-Hoc* Kerusakan Paru Dilihat Dari Parameter Destruksi Septum Alveolar dengan *Mann-Whitney*

Kelompok	*K-*	*K+*	*P1*
K-	-	-	-
K+	*0,006*	-	-
P1	*0,014*	*0,031*	-
P2	*0,011*	*0,058*	*0,549*
P3	*0,072*	*0,006*	*0,093*
P4	*0,221*	*0,007*	*0,058*

**Ada perbedaan yang signifikansi (< 0,05)*

Tabel 5 menunjukkan bahwa ada beda yang signifikan kerusakan paru dilihat dari parameter destruksi septum alveolar antara kelompok kontrol negatif (KN) dengan kelompok kontrol positif (KP), perlakuan yang diberikan jus stroberi *(Fragiria x ananassa)* dosis 0,75ml (P1) dan dosis 1 ml (P2). antara kelompok kontrol negatif (KP) dengan kelompok perlakuan yang diberikan jus stroberi *(Fragiria x ananassa)* dosis 0,75ml (P1), dosis 1,25ml (P3), dosis 1,5ml (P4). Dan tidak ada perbedaan signifikan kerusakan histologis paru tikus wistar antara kelompok kontrol negatif (KN) dengan kelompok perlakuan yang diberikan jus stroberi 1,25ml (P3), dosis 1,5ml (P4). Tidak ada perbedaan signifikan kerusakan paru antara kelompok perlakuan yang diberikan jus stroberi 0,75ml (P1) dengan kelompok perlakuam yang diberikan jus stroberi 1ml (P2), 1,25ml (P3), 1,5ml (P4). yang dikarenakan hasil rerata pada parameter penilaian destruksi septum alveolar menunjukkan perbedaan angka sangat kecil yang menyebabkan pada perhitungan SPSS menunjukkan tidak ada perbedaan yang signifikan.

Pembahasan

Dampak Asap Obat Nyamuk Bakar Terhadap Histo Patologi Paru

Hasil penelitian menemukan bahwa rata-rata kerusakan paru dilihat dari parameter penilaian destruksi septum alveolar tertinggi ada pada tikus yang dipapar asap obat nyamuk bakar. Hal ini didukung dengan hasil uji statistik yang menemukan bahwa antara kelompok kontrol tanpa perlakuan dan kelompok kontrol positif dengan perlakuan paparan asap obat nyamuk memperlihatkan perbedaan rerata peningkatan inflamasi sel radang yang signifikan (p-value < 0,05). Dengan peningkatan konsentrasi jus stroberi juga menurunkan destruksi dari septum alveolar tikus Wistar.

Hal ini menunjukkan adanya aktivitas radikal bebas dalam asap obat nyamuk yang memiliki potensi dalam merusak jaringan paru. Obat nyamuk mengandung berbagai macam bahan aktif yang salah satunya adalah Allethrin dengan hasil pembakarannnya menghasilkan produk dari proses pembakaran tak sempurna yang berperan sebagai polutan dan radikal bebas yaitu *polycyclic aromatic hidrocarbons* (PAHs), aldehydes, carbonmonoksida (CO), carbondioksida (CO2), NO2, NO, NH3 dan juga *fine particles* (partikel dengan diameter < 2,5 µm). Obat nyamuk bakar mengandung zat aktif *allethrin* yang merupakan tipe I dari *pyrethroid*.*Pyrethroid* bekerja pada sistem saraf dengan menginhibisi kanalsodium dan sodium-potasium ATPase. Senyawa *pyrethroid* adalah senyawa yang hepatotoksik, karsinogenik, immunosupresif, estrogenik, dan anti-progestagenik. *Pyrethroid* juga menginduksi stres oksidatif dan mengubah profil biokimia plasma. Meskipun konsentrasi *pyrethroid* rendah pada obat nyamuk bakar, penggunaan jangka panjang dan berulang dapat menyebabkan kecacatan pada tikus. *Pyrethroid* secara aktif dimetabolisme di hepar dan menghasilkan radikal bebasyang dapat merusak integritas membran sel dan menyebabkan kematian sel. (Yunianto, dkk., 2014).

Radikal bebas yang dihasilkan *pyrethroid* menyebabkan stres oksidatif dan mempengaruhi tingkat antioksidan pada organ tikus. Berdasarkan penelitian dengan hewan coba, pemberian perlakuan dengan asap obat nyamuk bakar menyebabkan peningkatan jumlah aspartat transaminase (AST), alanin

transferase(ALT), alanin fosfatase (ALP), kreatinin, dan bilirubin, serta penurunan jumlah hemoglobin (Hb), hematokrit, serum albumin, dan total protein. Sedangkan pada analisis histopatologi, hepar tikus yang terpapar asap obat nyamuk bakar menunjukkan gambaran nekrosis dan perdarahan (Yunianto, dkk., 2014).

Emisi hasil pembakaran obat nyamuk bakar dan zat inhalan lain akan memperkuat peradangan sehingga dapat mengaktivasi makrofag alveolus dan melepaskan mediator peradangan seperti *tumor necrosis factor* (TNF), interleukin-1 (IL-1), *granulocyte monocyte colony stimulating factor* (GM-CSF), *granulocyte colony stimulating factor* (G-CSF), dan *monocyte stimulating factor* (GM-CSF) yang merangsang pembentukan sel leukosit. Paparan obat nyamuk bakar dapat menimbulkan kelainan struktur organ respirasi berupa peningkatkan sel goblet, atrofi sel dan erosi sel epitel atau silia pada trakhea dan memicu penebalan septum interalveolar, pembesaran alveolus, bahkan terjadi thrombosis pada paru. Penggunaan jangka panjang obat nyamuk bakar juga dapat meningkatkan risiko terkena kanker paru (Yunianto, dkk., 2014).

Perbedaan Kerusakan Struktur Histologis Paru Tikus Wistar Yang Terpapar Asap Obat Nyamuk Bakar Pada Pemberian Berbagai Konsentrasi Jus Stroberi (*Fragiria x ananassa)*

Hasil penelitian menunjukkan tikus yang diberikan Paparan obat nyamuk bakar + jus stroberi *(Fragiria x ananassa)* menunjukkan penurunan destruksi septum alveolar bila dibandingkan dengan kelompok yang diberi paparan obat nyamuk bakar saja.

Kelompok K(-) pada penelitian ini tidak ditemukan gambaran kerusakan yang bermakna dikarenakan terkendalinya kondisi patologik tikus, imunitas tikus, dan lingkuan selama perlakuan (Kirana, 2009). Data uji statistik dari kerusakan septum alveolar didapatkan perbedaan bermakna antara kelompok K(+) dengan P1, P4 .

Nekrosis merupakan kematian sel yang disebabkan oleh kerusakan sel secara akut . nekrosis pada paru bisa juga disebabkan oleh pengaruh langsung agen yang bersifat toksik seperti zat kimia maupun toksin kuman, atau karena kekurangan faktor-faktor yang sangat diperlukan sel seperti oksigen dan zat-zat makanan. Selain nekrosis, sel paru-paru mencit kontrol dan mencit perlakuan juga mengalami proliperasi makrofag alveolel. Proliperasi makrofag alveolel ini sesungguhnya memang ada pada paru-paru normal dan bersifat tidak berbahaya, oleh karena adanya respon berlebih maka makrofag alveolel ini memperbanyak diri. Proliperasi merupakan fase sel saat mengalami pengulangan siklus tanpa hambatan (Indriastuti, 2010).

Mekanisme protektif dari senyawa antioksidan yaitu dengan cara memotong reaksi oksidasi berantai dari radikal bebas atau dengan menangkap reaksi berantai dari radikal bebas, sehingga radikal bebas tidak dapat bereaksi dengan komponen seluler (Winarsi, 2007).

Antosianin juga bekerja sebagai antikanker dan antiinflamasi dengan menonaktifkan activator protein-1. AP-1 merupakan protein yang mengaktifkan penginduksi karsinogenesis, yaitu: 12-O-tetradecanoylphorbol-13-acetate (TPA), epidermal *gowth factor* (EGF), dan *tumor necrosis factor* (TNF-α) (Hou, 2004).

Fungsi antioksidan vitamin C dalam stroberi adalah kemampuannya sebagai agen pereduksi (donor elektron) radikal bebas. Pemberian satu elektron yang berasal dari asam askorbat membentuk radikal semi-dehidroaskorbat (DHA). Askorbat bereaksi dengan anion superoxide (O2-) dan radikal hidroksil (OH•) untuk membentuk DHA sehingga radikal bebas yang bersumber dari molekul oksigen tidak lagi bebas dan merusak sel (Fouad,2008).

KESIMPULAN DAN SARAN

Kesimpulan

Berdasarkan paparan diatas dapat ditarik kesimpulan sebagai berikut :

1. Hasil uji *Kruskal Wallis* menunjukkan nilai *p-value* = 0,002 yang bermakna ada perbedaan signifikan kerusakan histologis paru tikus wistar yang dipapar asap obat nyamuk bakar pada pemberian berbagai konsentrasi jus stroberi *(Fragiria x ananassa)*.
2. Ada perbedaan signifikan kerusakan histologis paru tikus wistar yang dipapar asap obat nyamuk bakar (KP) dengan kerusakan histologis paru tikus wistar yang tidak dipapar asap obat nyamuk bakar (KN), kerusakan histologis paru tikus wistar yang diberikan P1, P2,P3 dan P4
3. Tikus yang diberikan Paparan obat nyamuk bakar + jus stroberi *(Fragiria x ananassa)* menunjukkan penurunan kerusakan paru dilihat dari parameter penilaian destruksi septum alveolar bila dibandingkan dengan kelompok yang hanya diberi paparan obat nyamuk bakar.
4. Rerata kerusakan paru dilihat dari parameter penilaian destruksi septum alveolar pada tikus yang dipapar asap obat nyamuk bakar lebih besar dari pada tikus yang tidak dipapar asap obat nyamuk bakar.

Saran

Berdasarkan kesimpulan diatas dapat diberikan saran sebagai berikut :

1. Pengembangan penelitian serupa dapat dilakukan dengan konsentrasi jus stroberi *(Fragiria x ananassa)* yang lebih besar, sehingga dapat diperoleh gambaran tentang efek antioksidan jus stroberi *(Fragiria x ananassa)* dalam menghambat radikal bebas.
2. Penelitian dengan mempertimbangan "*dose effect relationship*" pada pemberian jus stroberi *(Fragiria x ananassa)*, untuk mendapatkan gambaran pengaruh pemberian jus stroberi *(Fragiria x ananassa)* pada berbagai variasi dosis, sekaligus mengkaji toksisitasnya.

DAFTAR PUSTAKA

Aris., Tarwoto., dan Wartonah. 2009. Fisiologi Tubuh Manusia untuk Mahasiswa Kebidanan. Jakarta: Trans Info Media

Darmawan, A. & Makiyah, S.N.N. 2012. Pengaruh paparan akut asam sulfat (H2SO4) dan asam nitrat (HNO3) terhadap penebalan septum interalveolaris tikus. Jurnal Kedokteran Brawijaya, 27(2): 66-70. (http://jkb.ub.ac.id/index.php/jkb/article/view/105, diakses 15 April 2018 pukul 14:56).

Fouad T. Antioxidant, Nature and Chemistry. 2008. (http://www.doctorslounge.com. diakses 15 Agustus 2017 pukul 08:45).

Francesca Giampieri D.Sc, et all., 2012. *The strawberry : Composition, nutritional quality and impact on human health*. (http://journal.unpar.ac.id/index.php/rekayasa/article/view/1646, diakses 23 Juli 2017 pukul 13:56).

Hansel T.T. dan Barnes P.J. 2004. An Atlas of Chronic Obstructive Pulmonary Disease. London: Parthenon Publishing Group. pp: 22-36. (https://digilib.uns.ac.id/dokumen/detail/12682/Pengaruh-pemberian-jus-pepaya-carica-papaya-terhadap-kerusakan-histologis-alveolus-paru-mencit-yang-dipapar-asap-rokok, diakses 22 Mei 2017 pukul 10:12)

Irmawati,(2014).Keajaiban Antioksidan.Penerbit Padi. Jakarta. Iswara, A.,2009, Pengaruh Pemberian Antioksidan Vitamin C Dan E Terhadap Kualitas Spermatozoa Tikus Putih Terpapar Allethrin, , Universitas Negeri Semarang, Semarang.

Marcia da Silva Pinto, Franco Maria Lajolo, Maria Inés Genovese. 2007. Bioactive compounds and quantification of total ellagic acid in strawberry. (http://journal.unpar.ac.id/index.php/rekayasa/article/view/1646, diakses 23 Juli 2018 pukul 13:56).

Prastiwi, E. P. 2015. Pengaruh Penggunaan Obat Nyamuk Coil Dan Mat Elektrik

Riset Kesehatan Dasar (Riskesdas) 2013. Pedoman Pewawancara Petugas Pengumpul Data. Jakarta: Badan Litbangkes, Depkes RI, 2013

Santoso U. 2008. Antioksidan. Yogyakarta.Sekolah Pasca Sarjana Universitas Gadjah Mada

Terhadap Sel Darah Mencit(Mus musculus L).Surakarta: Universitas Muhammadiyah.

Wibowo, D dan Paryana, W. 2009.Anatomi Tubuh Manusia. Yogyakarta: Graha Ilmu,

Winarsi,H.2007. Antioksidan Alami dan Radikal Bebas. Penerbit Kanisius. Yogyakarta. (https://digilib.uns.ac.id/dokumen/detail/12682/Pengaruh-pemberian-jus- pepaya-carica-papaya-terhadap-kerusakan-histologis-alveolus-paru- mencit-yang-dipapar-asap-rokok, diakses 22 November 2018 pukul 06:13)

Yunianto I, Yanti FR, Wulaningrum F. Evaluasi aktivitas antioksidan daun sirsak (Annona muricata L .) pada sistem respirasi mencit (Mus musculus) terpaparasap anti nyamuk bakar. Bioedukatika. 2014;2(2):23-27. (http://journal.uad.ac.id/index.php/BIOEDUKATIKA/article/view/4124, diakses 22 Mei 2018 pukul 16:05).

Yunus, F. 2008. Penatalaksanaan Bronkitis Kronik, [online].(diunduh 5 Desember 2018)..didapat.dari:, http//www.kalbe.co.id/files/cdk/files/14penatalaksanaan Bronkitis99.pdf/14penatalaksanaan Bronkitis99.htm.

Yuo Luo, et all., 2011. Antioxidant properties and involved antioxidant compounds of strawberry fruit at different maturity stages. (http://journal.unpar.ac.id/index.php/rekayasa/article/view/1646, diakses 23 Juli 2018 pukul 13:59).