

4. Manajemen Operasi Post Ovulatory Egg Stasis pada Corn Snake (*Pantherophis guttatus*)

by Cek Turnitin UWKS

Submission date: 22-Jan-2024 11:45AM (UTC+0700)

Submission ID: 2190952100

File name: .Manajemen_Operasi_Post_Ovulatory_Egg_Stasis_pada_Corn_Snake.pdf (353.13K)

Word count: 2150

Character count: 13033

Manajemen Operasi *Post Ovulatory Egg Stasis* pada *Corn Snake* (*Pantherophis guttatus*)

Surgery Management Post Ovulatory Egg Stasis in Corn Snake (Pantherophis guttatus)

Dian Ayu Kartika Sari^{1,2}, Desty Apritya^{1*}, Muhammad Noor Rahman²

¹RSHP WEKA Fakultas Kedokteran Hewan Universitas Wijaya Kusuma Surabaya,

²DRD Veterinary Clinic.

*Corresponding author: destyapriya@uwks.ac.id

Abstrak

Post Ovulatory Egg Stasis atau *distokia* adalah kesulitan pengeluaran telur. Kejadian tersebut dialami ular betina karena mengalami obstruksi pada saluran reproduksi. Seekor ular *corn snake* (*Pantherophis guttatus*) berjenis kelamin betina, berumur empat tahun menunjukkan gejala klinis berupa *anorexia* selama 2 minggu dan kondisi *coelomic cavity* masih berukuran besar setelah 7 hari bertelur. Hasil pemeriksaan fisik menunjukkan ular mengalami *distensi coelomic cavity*, membran mukosa pucat, saat palpasi teraba bentukan yang keras dan halus. Hasil pemeriksaan *x-ray* menunjukkan terdapat bentukan *radioopak* berbentuk oval pada *coelomic cavity*. Tindakan operasi *coeliotomy* dilakukan untuk mengeluarkan telur dengan metode *salpingotomy*. Anestesi umum digunakan yaitu kombinasi *zolazepam-tiletamin* dengan dosis 10 mg/kg BB dan diberikan *meloxicam* 0,1 mg/kg BB. Terapi pasca operasi diberikan *oxytetracycline* 10 mg/kg BB, *dexamethasone* 5 mg/kg BB dan *vigantol E*® 0,1 ml/ekor. Kondisi umum ular setelah 5 hari menunjukkan perbaikan dan luka sudah mengering. Kemudian 2 minggu pasca operasi, jahitan di kulit dilepas bersamaan dengan pergantian kulit.

Kata kunci: *post ovulatory egg stasis, coeliotomy, Corn snake*

Abstract

Post Ovulatory Egg Stasis or *dystocia* is difficulty releasing eggs. The incident was experienced by a female snake due to an obstructive tract. A four years old *corn snake* (*Pantherophis guttatus*) female with clinical symptoms that appear are *anorexia* for two weeks. The condition of the *coelomic cavity* is still large after 7 days of laying eggs. The results of physical examination showed that the snake had a distended *coelomic cavity*, pale mucous membrane, hard and smooth palpation when palpated. The results of *x-ray* examination showed that there was an oval *radiopaque* formation in the *coelomic cavity*. *Coeliotomy* surgery is performed to remove eggs by the *salpingotomy* method. The general anesthetic used was a combination of *zolazepam-tiletamine* at a dose of 10 mg/kg body weight and *meloxicam* 0,1 mg/kg body weight was given. Postoperative therapy was *oxytetracycline* 10 mg/kg body weight, *dexamethasone* 5 mg/kg body weight and *vigantol E*® 0,1 mg/kg body weight. The general condition of the snake after 5 days improved and the wound had dried up. Then 2 weeks after surgery the stitches in the skin were removed when shedding of the skin.

Keywords: *post ovulatory egg stasis, coeliotomy, Corn snake*

Received: 2 July 2022

Revised: 13 August 2022

Accepted: 14 September 2022

PENDAHULUAN

Post ovulatory egg stasis atau *distokia* adalah kesulitan pengeluaran telur. Kejadian ini dapat terjadi pada reptil betina yang tidak dapat mengeluarkan telur dengan sempurna. Permasalahan ini dapat terjadi pada ular, kura-kura dan iguana. Penyebab permasalahan ini dapat dipengaruhi oleh berbagai faktor, antara

lain karena faktor lingkungan dan faktor individu. Penyebab faktor lingkungan antara lain kondisi lingkungan yang tidak sesuai dengan habitat aslinya, kurangnya cahaya, suhu yang terlalu panas atau terlalu dingin, level kelembaban lingkungan yang tidak sesuai, pola pakan yang tidak tepat, malnutrisi dan dehidrasi (Govendan *et al.*, 2019).

Temperatur optimum pada ular sebaiknya



pada suhu 20-32°C, dengan kelembapan 30 – 70 % tedapat area basah dan kering (Huey, 1988). Penyebab faktor individu antara lain umur hewan, kondisi fisik, obstruksi yang disebabkan ukuran telur yang terlalu besar, anatomi abnormal pada saluran reproduksi atau *pelvis*, infeksi, konstipasi, abses atau terdapat massa lain yang menyebabkan penyumbatan (Axelson, 2021). *Egg stasis* pada reptil dapat diperbaiki dengan pemenuhan lingkungan yang sesuai, manajemen medik dan operasi (Mitchell dan Tully, 2016).

Egg stasis dapat diklasifikasikan menjadi dua tipe, yaitu *pre ovulatory* dan *post ovulatory*. *Pre ovulatory egg stasis* adalah kondisi dimana *folikel ovarium* mencapai ukuran yang besar namun tidak dapat berovulasi. *Post ovulatory egg stasis* adalah kondisi dimana *folikel ovarium* telah berovulasi pada *oviduk* namun telur tidak dapat dikeluarkan atau hanya sebagian telur yang dapat dikeluarkan (Stahl, 2006).

METODE

Sinyalemen, Anamnesa, dan Gejala Klinis

Seekor ular *corn snake* (*Pantherophis guttatus*) berjenis kelamin betina, berumur empat tahun. Gejala klinis yang nampak yaitu *anorexia* selama 2 minggu, kondisi *coelomic cavity* masih berukuran besar setelah 7 hari bertelur.

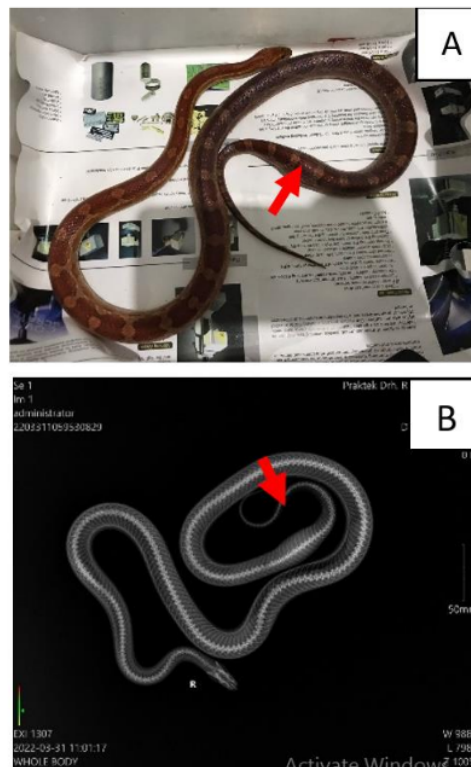
Uji Pendukung, Diagnosa, dan Prognosa

Uji pendukung pada kasus ini adalah dilakukan pemeriksaan fisik dan *x-ray*. Hasil pemeriksaan fisik ditemukan membran mukosa pucat, perut membesar setelah 7 hari sebelumnya bertelur dan teraba bentukan yang keras dan halus. Gejala klinis yang muncul antara lain *anorexia* selama 2 minggu. Hasil pemeriksaan *x-ray* menunjukkan terdapat bentukan *radioopak* (Gambar 1) berbentuk oval pada *coelomic cavity* di sekitar kloaka. Diagnosa kasus ini adalah *Post Ovulatory Egg Stasis*. Diagnosa pembandingnya antara lain tumor dan *corpora aliena*. *Prognosa* hewan terhadap kasus ini adalah *fausta*.

Anaestesi

Tindakan anaestesi umum yang dilakukan yaitu menggunakan kombinasi *tiletamine* dan

zolazepam dengan dosis 10 mg/kg BB (Zoletil® Virbac) dan *meloxicam* 0,1 mg/kg BB sebelum pemberian anastesi. Injeksi dilakukan secara *intra muscular*.



Gambar 1. A. Pemeriksaan fisik ular, terdapat benjolan yang berada dekat kloaka, teraba bentukan cangkang telur. Panah merah merupakan lokasi benjolan. B. Hasil pemeriksaan *x-ray*. Panah merah merupakan lokasi telur yang tertinggal nampak bentukan *radioopak*.

Teknik Bedah

Hewan diposisikan secara rebah *dorsal*. Insisi dilakukan pada bagian *ventral* dari *coelomic cavity*. Sayatan kulit dilakukan diantara sisik pada baris pertama dan kedua sisik lateral, kemudian dilakukan *diseksi* tumpul melalui lapisan otot sehingga mencapai *coelomic cavity* di sekitar lokasi telur berada. Setelah ditemukan telur maka *salpingotomy* dilakukan

untuk mengeluarkan telur dari *oviduk*. Penutupan *oviduk* dilakukan dengan pola jahitan menerus sederhana dengan menggunakan benang *monofilament* berukuran USP 4/0, dilanjutkan penutupan muskulus dengan pola jahitan menerus sederhana. Kulit dijahit menggunakan benang silk berukuran USP 4/0 dengan pola jahitan terputus sederhana.

Pasca Operasi

Terapi yang di berikan pasc operasi adalah injeksi oxytetracycline 10 mg/kg BB, dexamethasone 5 mg/kg BB dan vigantol E[®] 0,1 ml/ekor. Kondisi umum ular setelah 5 hari membaik dan luka sudah mengering. Efek samping dari tindakan operasi ini, yaitu saat pergantian kulit terdapat penumpukkan sisik lama pada lokasi insisi yang nantinya akan ikut terkelupas ketika pengambilan benang jahitan pada 2 minggu paska operasi. *Corn snake* kemudian dipulangkan dan mengalami kesembuhan yang baik.

HASIL DAN PEMBAHASAN

Distokia didefinisikan sebagai ketidakmampuan tubuh untuk melahirkan secara normal (Stahl, 2006). *Distokia* pada ular *ovipar* dapat disebut juga *post ovulatory egg stasis* dan sering menyerang ular yang dipelihara sebagai hewan eksotik (Knotek, 2015). Secara klinis sulit untuk mendiagnosis *distokia*, sehingga sangat penting untuk mengetahui riwayat, tingkah laku alami hewan, serta diagnosis untuk tindakan pengobatan (Stahl, 2006).

Post ovulatory egg stasis pada reptil dapat disebabkan *obstruksi* anatomi dan *non obstruksi* fisiologi anatomi. *Post ovulatory egg stasis* *obstruksi* anatomi dapat disebabkan oleh bentuk telur yang abnormal, *massa nekrotik*, *granuloma* dan *neoplasia*. *Non obstruksi* dapat disebabkan oleh manajemen pemeliharaan yang kurang baik, obesitas, kurang bergerak dan infeksi (Melidone et al., 2008).

Pemeriksaan fisik dan radiografi dapat digunakan untuk penegakan diagnosa *post ovulatory egg stasis* (Sykes, 2010). Hasil pemeriksaan fisik terdapat benjolan di dekat

kloaka, dan pada palpasi *coelomic cavity* teraba bentukan oval, keras dan halus. Hasil pemeriksaan *x-ray*, terlihat bentukan *radioopaque* berbentuk oval di dekat *kloaka* yang berbentuk telur cangkang, hal ini dapat membuktikan bahwa terdapat satu telur yang tertinggal di dalam *coelomic cavity* ular.

Tindakan pengobatan *post ovulatory egg stasis* pada ular dapat dilakukan dengan metode *invasive* dan *non-invasive* yaitu dengan melakukan koreksi manajemen pemeliharaan, induksi hormonal, manual aspirasi telur dari *kloaka* dan tindakan bedah (Knotek, 2015). Berdasarkan riwayat ular telah mengeluarkan telur pada 7 hari yang lalu namun masih ada telur yang tertinggal sebanyak satu butir oleh karena itu perlu dilakukan tindakan bedah, hal ini didukung oleh Divers dan Stahl (2019).

Resiko infeksi meningkat seiring bertambahnya waktu, ketika masih terdapat telur yang tertinggal di dalam saluran reproduksi, sehingga tindakan bedah harus dilakukan sesegera mungkin setelah upaya induksi telah gagal (Bel et al., 2015). Tindakan bedah *coeliotomy* dapat dilakukan apabila terjadi komplikasi pada saluran reproduksi, antara lain *disktokia*. Lokasi insisi pada kulit dilakukan pada bagian ventral, antara sisik baris pertama dan baris kedua lateral. Keuntungan lokasi insisi ini adalah ketika penutupan jahitan dapat mempercepat penyembuhan karena sayatan dilakukan pada bagian kulit yang lunak diantara sisik. Insisi dibuat memanjang untuk mendekati target organ. *Vena ventral abdominal*, yang tersembunyi pada dinding tubuh pada bagian caudal harus dihindari (Alworth et al., 2011).

Tahapan yang dilakukan setelah eksplorasi *coelom* yaitu tindakan *salpingotomy* untuk mengeluarkan telur dari dalam *oviduk*. Penutupan *coelomic cavity* dilakukan dengan pola jahitan menerus sederhana menggunakan benang *absorbable monofilamen* ukuran USP 4/0 pada dinding tubuh dan penutupan kulit menggunakan benang *non-absorbable* ukuran USP 4/0 pola *everting* (Bel et al., 2015).

Teknik bedah pada reptil berbeda dengan hewan mamalia pada umumnya, karena perbedaan karakteristik anatomi dan fisiologi.

Kebanyakan reptil tidak memiliki diafragma, hanya memiliki satu rongga *coelomic*, berbeda dengan mamalia yang memiliki rongga *abdomen* dan rongga *thorax* yang dipisahkan oleh diafragma. Reptil bersifat *ektotermik* dan bergantung pada suhu lingkungan untuk fungsi fisiologis normalnya, sehingga semua aktivitas metabolik termasuk metabolisme obat anastesi, lingkungan saat operasi, dan perkandangan saat perawatan pasca operasi harus diatur dengan lingkungan yang sesuai (Alworth *et al.*, 2011).

Perawatan pasca operasi merupakan titik kritis dari keberhasilan operasi. Terlalu sering dilakukan *handling* juga akan meningkatkan stress yang dapat dibuktikan dengan meningkatnya konsentrasi plasma *corticosteron* (Holding *et al.*, 2014). Beberapa kasus operasi pada ular pasca operasi ada yang mengalami kematian (Isnaeni *et al.*, 2022), namun ada juga ular yang dapat bertahan hidup (Vasaruchapon dan Chanhome, 2013; Divers, 1993) setelah dipulangkan dari klinik, oleh karena itu manajemen lingkungan sangatlah perlu diperhatikan. Kesembuhan luka pada reptil memiliki proses yang sama seperti mamalia, namun lebih lambat. Temperatur lingkungan yang optimum (20-32°C) dapat mempercepat proses kesembuhan luka (Mader *et al.*, 2006).

KESIMPULAN

Diagnosa *Post Ovulatory Egg Stasis* pada ular dapat dilakukan dengan melakukan pemeriksaan fisik dan *x-ray*. Teknik bedah yang dilakukan yaitu *Coeliotomy* serta *salpingotomy* untuk mengeluarkan telur dari oviduk. Kondisi umum ular setelah 5 hari menunjukkan perbaikan dan luka sudah mengering, 2 minggu pasca operasi, jahitan pada kulit dilepas bersamaan dengan pergantian kulit.

UCAPAN TERIMA KASIH

Penulis mengucapkan terima kasih kepada Fakultas Kedokteran Hewan Universitas Wijaya Kusuma Surabaya dan DRD Veterinary Clinic.

DAFTAR PUSTAKA

- Alworth, L., Divers, S. J., & Hernandez, S. M. (2011). Laboratory Reptile Surgery: Principles and Techniques. *Journal of the American Association for Laboratory Animal Sciences*, 50(1).
- Axelson, R. (2021). Emergency Situation. Available at <https://vcahospitals.com/know-your-pet/reptiles---dystocia>.
- Bel, L., Mihalca, A., Pestean, C., Ober, C., & Oana, L. (2015). Surgical Management of Dystocia in Snakes and Lizards. *Bulletin UASVM Veterinary Medicine*, 72(1).
- Divers, S. J. (2013). Dystocia (Egg-Binding) in Reptiles. *British Herpetological Society Bulletin*. pp: 45.
- Divers, S. J., & Stahl, S. J. (2019). Mader's Reptile and Amphibian Medicine and Surgery. Reproductive Tract. MSD Manual Veterinary Manual. Available at <https://www.sciencedirect.com/science/article/pii/B9780323482530001057>.
- Govendan, P. N., Kurniawan, L. K. L., & Raharjo, S. (2019). Non-Invasive Treatment in A Case of Post-Ovulatory Egg Stasis in A Burmese Python (*Python bivittatus*). *Indonesia Medicus Veterinus*, 8(3), 283-288.
- Holding, M. L., Frazier, J. A., Dorr, S. W., Henningsen, S. N., Moore, I. T., & Taylor, E. N. (2014). Physiological and Behavioral Effects of repeated Handling and Short Distance Translocations on Free-Ranging Northern Pacific Rattlesnakes (*Crotalus oreganus oreganus*). *Journal of Herpetology*, 48(2), 233-239.
- Huey, R. (1988). Temperature, Physiology, and the Ecology of Reptiles. University of Washington Seattle.



- ⁶ Knotek, Z. (2015). Reproduction Surgery in Female Asian Pythons. WSAVA 2015. Congress-VIN
- ⁴ Mader, D. R., Bennett, R. A., Funk, R. S., Fitzgerald, K. T., Vera, R., & Hernandez-Divers, S. J. (2006). Surgery. In: Reptile Medicine and Surgery 2nd. WB Saunders Co. Philadelphia.
- ⁶ Melidone, R., Knoll, J. S., & Parry, N. (2008). Preovulatory Stasis and Dystocia in Oviparous Lizards. *Veterinary Medicine Clinical Exposures*, 2008, 595-598.
- ¹¹ Mitchell, M. A., & Tully, T. N. (2016). Current Therapy in Exotic Pet Practice. Elsevier. <https://www.elsevier.com/books/current-therapy-in-exotic-pet-practice/mitchell/978-1-4557-4084-0>.
- ³ Stahler, S. J. (2006). Reptile Obstetrics. In proceedings of the North American Veterinary Conference, 20, 1680-1683.
- Sykes, J. M. (2010). Updates and Practical Approaches To Reproductive Disorders in Reptiles. *Veterinary Clinical Exotic Animal*, 13(2010), 349-73.
- ⁸ Vasaruchapong, T., & Chanhome, L. (2013). Surgical Removal of Foreign Bodies in The Gastrointestinal Tract of Monocellate Cobra, *Naja kaouthia*. *Thai Journal Veterinary Medicine*, 43(2), 297-300.

4.Manajemen Operasi Post Ovulatory Egg Stasis pada Corn Snake (Pantherophis guttatus)

ORIGINALITY REPORT

15%

SIMILARITY INDEX

12%

INTERNET SOURCES

10%

PUBLICATIONS

10%

STUDENT PAPERS

PRIMARY SOURCES

1	onlinelibrary.wiley.com Internet Source	2%
2	Submitted to Van Hal Larenstein (VHL) Student Paper	2%
3	"Handbook of Exotic Pet Medicine", Wiley, 2020 Publication	1%
4	Submitted to Chulalongkorn University Student Paper	1%
5	Sri Endah Rahayuningsih, Nono Sumarna, Armijn Firman, Yunita Sinaga. "Terapi Nonsteroid Anti Inflammatory Drug pada Bayi Prematur dengan Duktus Arteriosus Persisten", Sari Pediatri, 2016 Publication	1%
6	ojs.unud.ac.id Internet Source	1%
7	Submitted to Middlesex University Student Paper	1%

8	he01.tci-thaijo.org Internet Source	1 %
9	telugu.longdom.org Internet Source	1 %
10	recil.grupolusofona.pt Internet Source	1 %
11	wabbitwiki.com Internet Source	1 %
12	Submitted to Hong Kong Baptist University Student Paper	1 %
13	lppm.ub.ac.id Internet Source	1 %
14	"Pharmacotherapeutics for Veterinary Dispensing", Wiley, 2019 Publication	1 %

Exclude quotes Off

Exclude matches < 1%

Exclude bibliography Off