

2. DETEKSI PARASIT DARAH PADA KUCING LIAR (STRAY CATS) DENGAN METODE PEWARNAAN MDT DI PASAR TRADISIONAL SURABAYA

by Cek Turnitin UWKS

Submission date: 22-Jan-2024 11:44AM (UTC+0700)

Submission ID: 2190948656

File name: TS_DENGAN_METODE_PEWARNAAN_MDT_DI_PASAR_TRADISIONAL_SURABAYA.pdf (479.75K)

Word count: 1705

Character count: 9627

**DETEKSI PARASIT DARAH PADA KUCING LIAR (*STRAY CATS*)
DENGAN METODE PEWARNAAN MDT DI PASAR TRADISIONAL
SURABAYA**

*(Blood Parasite Detection of Stray Cats from Traditional Market in Surabaya
Using MDT Staining)*

**Intan Permatasari Hermawan^{1*}, Dian Ayu Kartika Sari², Muhammad Noor
Rahman³**

¹Laboratorium Klinik Veteriner, Fakultas Kedokteran Hewan, Universitas Wijaya
Kusuma Surabaya

²Laboratorium Biokimia, Fakultas Kedokteran Hewan, Universitas Wijaya
Kusuma Surabaya

³Laboratorium Bedah dan Radiologi, Fakultas Kedokteran Hewan, Universitas
Wijaya Kusuma Surabaya

*Korespondensi e-mail: intanpermatasari@uwks.ac.id

ABSTRACT

The aim of this study was to detect blood parasites of stray cats with an MDT staining test. Total samples were 40 blood taken from 4 markets in Surabaya, every market took 10 samples of stray cats. Three (3) cc Blood took from vena cephalica antebrachial anterior or vena saphena. Then blood samples were stained using MDT and checked under microscope 1000 magnification. The result showed 7 positive (17,5%) Anaplasma sp from 40 samples. This study needs advanced diagnosis using PCR, antibody detection (IFA test), ELISA, and western immunoblot assay although blood staining was detected by the agent.

Keywords: *Anaplasma sp; blood parasite; MDT staining; Stray cats*

PENDAHULUAN

Kucing liar adalah kucing yang tidak memiliki pemilik, sehingga kucing bisa hidup berkeliaran. Pasar merupakan tempat umum dimana kucing sering dijumpai khususnya di tempat pembuangan sampah. Tempat sampah merupakan lingkungan yang kotor dan sumber penyakit, lembab dan kotor. Lingkungan yang lembab dan kotor merupakan tempat perkembangan

beberapa agent penyakit (Sucitrayani *et al.* 2014).

Pasar merupakan salah satu tempat mobilitas banyak orang dan semua pasar di Surabaya terdapat kucing liar yang sangat dekat dengan kehidupan orang-orang di pasar. Kesehatan kucing liar di pasar belum bisa diketahui karena bisa saja membawa penyakit zoonosis. Zoonosis adalah penyakit yang berasal dari hewan dan dapat menular kemandusia.

Penyakit parasitik merupakan masalah yang paling umum ditemukan pada kucing. Penyakit ini disebabkan oleh ektoparasit maupun endoparasit. Kasus penyakit ektoparasitik yang terjadi pada kucing meliputi: Otokariasis, dan Scabies, sedangkan kasus endoparasitik berupa, Anaplasmosis, Ehrlichiosis, Dirofilariasis, Toksokariasis, Ankilostomiasis, dan Telaziosis.

Kucing liar juga bisa membawa agen penyakit yang dapat menular ke manusia (Zoonosis) seperti Toxoplasmosis, sehingga dari latar belakang tersebut perlu dilaksanakan pemeriksaan ulas darah kucing yang berada di fasilitas umum atau pasar, sehingga penyebaran dan penyebab penyakit dapat dideteksi.

16

MATERI DAN METODE

Lokasi dan Waktu Penelitian

Penelitian dilaksanakan di pasar wilayah Surabaya meliputi Pasar Pucang, Pasar Pacar Keling, Pasar Keputran dan Pasar Wonokromo. Pemeriksaan ulas darah dilaksanakan di Lab Faal Fakultas Kedokteran Hewan Universitas Wijaya Kusuma Surabaya¹⁸. Waktu penelitian dilaksanakan pada tanggal 21 Januari 2021 sampai 4 Februari 2021.

Pengambilan Sampel Darah

Pengambilan darah kucing liar sebanyak 10 ekor kucing di 9 pasar. Darah diambil sebanyak 3 cc pada lokasi *vena cephalica antebra-*
chia anterior atau *vena saphena*.

Darah yang telah diambil disimpan pada tabung EDTA dan tabung plain.

Ulas Darah

Setelah pengambilan darah kemudian dilakukan ulas darah cepat difiksasi dengan metode pewarna Morfologi Darah Tepi (MDT) dengan cara fiksasi pada sediaan apus darah kedalam reagen 1 (methanol) selama 2-3 detik, lalu dikeringkan. Mencelupkan sediaan ke dalam reagensia 2 (Eosin) selama 20-30 detik. Mencelupkan sediaan ke dalam reagensia 3 (Methylene blue) selama 15-30 detik. Bilas dengan aquadest dan dikeringkan. Sediaan preparat diperiksa dibawah mikroskop pembesaran 1000 x.

HASIL DAN PEMBAHASAN

Hasil pemeriksaan ulas darah kucing liar di pasar Pucang, Pacar Keling, Keputran dan Wonokromo ditemukan 7 positif *Anaplasma sp* dari total 40 sampel darah atau seki-

tar 17,5 % kejadian penyakit Anaplasma pada kucing liar di Surabaya.

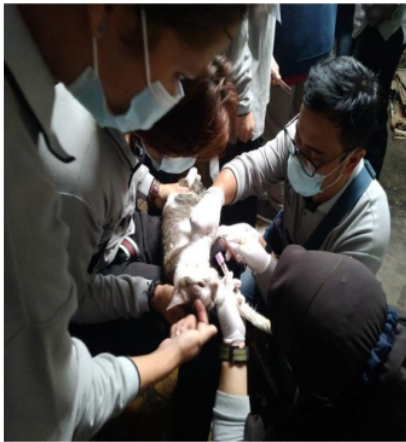Anaplasma sp merupakan penyakit parasit darah yang dibawa oleh kutu sebagai vector pembawa penyakit. *Anaplasma sp* dapat me-

nyerang mamalia seperti anjing, kucing, kuda, rodensia dan juga rumi-

nansia (Heikkilä *et al.*2010).

Tabel 1. Hasil Pemeriksaan Ulas Darah

No	Lokasi	Kode	Hasil	No	Lokasi	Kode	Hasil
1	Pasar Pacar Keling	PCK 1	Negatif	21	Pasar Keputran	K1	Negatif
2	Pasar Pacar Keling	PCK 2	Negatif	22	Pasar Keputran	K2	Anaplasma
3	Pasar Pacar Keling	PCK 3	Negatif	23	Pasar Keputran	K3	Negatif
4	Pasar Pacar Keling	PCK 4	Negatif	24	Pasar Keputran	K4	Negatif
5	Pasar Pacar Keling	PCK 5	Negatif	25	Pasar Keputran	K5	Negatif
6	Pasar Pacar Keling	PCK 6	Negatif	26	Pasar Keputran	K6	Anaplasma
7	Pasar Pacar Keling	PCK 7	Negatif	27	Pasar Keputran	K7	Negatif
8	Pasar Pacar Keling	PCK 8	Negatif	28	Pasar Keputran	K8	Negatif
9	Pasar Pacar Keling	PCK 9	Negatif	29	Pasar Keputran	K9	Negatif
10	Pasar Pacar Keling	PCK 10	Negatif	30	Pasar Keputran	K10	Anaplasma
11	Pasar Pucang	PC 1	Negatif	31	Pasar Wonokromo	W1	Negatif
12	Pasar Pucang	PC 2	Negatif	32	Pasar Wonokromo	W2	Anaplasma
13	Pasar Pucang	PC 3	Negatif	33	Pasar Wonokromo	W3	Negatif
14	Pasar Pucang	PC 4	Negatif	34	Pasar Wonokromo	W4	Negatif
15	Pasar Pucang	PC 5	Negatif	35	Pasar Wonokromo	W5	Anaplasma
16	Pasar Pucang	PC 6	Negatif	36	Pasar Wonokromo	W6	Negatif
17	Pasar Pucang	PC 7	Negatif	37	Pasar Wonokromo	W7	Negatif
18	Pasar Pucang	PC 8	Negatif	38	Pasar Wonokromo	W8	Negatif
19	Pasar Pucang	PC 9	Negatif	39	Pasar Wonokromo	W9	Anaplasma
20	Pasar Pucang	PC 10	Negatif	40	Pasar Wonokromo	W10	Anaplasma



Gambar 1. Pengambilan Darah Kucing



Gambar 2. Pewarnaan ulas darah dengan MDT

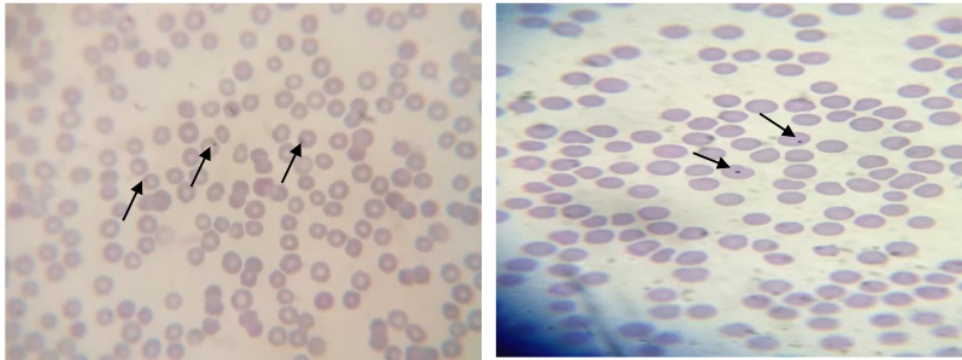
Anaplasma sp merupakan parasit darah obligat intraseluler yang dibawa vector kutu *Ixodes*

scapularis dan *Rhipicephalus sanguineus*. *Anaplasma phagocytophilum* dikenal dengan *Ehrlichia phago-*


cytophila menginfeksi neutrofil dan eosinofil pada anjing, kucing, dan ruminansia (Billeter *et al.*, 2007).

Gejala klinis kucing yang terinfeksi *Anaplasma sp* nampak mengeluarkan *discharge* mata, *tacypnoe*, anemia, nafsu makan menurun, lesi kulit disebabkan oleh adanya vektor kutu *Ixodes* dan *Rhipicephalus* (Heikkilä *et al.* 2010). Kuc-

ing yang terinfeksi *Anaplasma sp* pada pemeriksaan mikroskop nampak inklusi intrasitoplasmik pada netrofil menghilang pada hari ke 7-9. Pada penelitian ini kucing yang positif terinfeksi *Anaplasma sp* tidak ditemukan kutu namun ditemukan pinjal *Ctenocephalides felis* sebanyak 1 ekor kucing.



Gambar 3. Parasit *Anaplasma sp* yang ditunjuk anak panah



Gambar 4. *Ctenocephalides felis*

Infeksi Anaplasmosis yang menyerang mamalia dibagi menjadi 4 stadium yaitu masa inkubasi, perkembangan, sembuh dan karier. Pada stadium inkubasi ditandai saat *Anaplasma sp* menginfeksi sel darah putih hingga mencapai 1 % dari

keseluruhan sel darah total (Kocandkk., 2010).

Stadium inkubasi sel darah putih akan mengalami lisis namun tidak menunjukkan gejala klinis (asimtomatis). Stadium perkembangan akan tampak gejala klinis ditandai dengan gangguan sel darah

merah, Hb dan PCV serta meningkatnya level parasitemia. Hewan yang mengalami anemia parah akan menunjukkan gejala dehidrasi, ikhterus, anorexia, konstipasi dan peningkatan frekuensi respirasi (Fooley dan Biberstein, 2004). Pada stadium sembuh hewan akan kembali pada nilai normal PCV, jumlah sel darah merah dan Hb, tapi hewan akan menjadi karier dan menjadi sumber penularan Anaplasmosis untuk hewan domestik yang sehat.

Patogenesis penyakit anaplasmosis melalui gigitan caplak *Rhipicephalus sp* yang masuk ke tubuh inang, lalu invasi ke eritrosit melalui proses endositosis dan terjadi pembelahan biner yaitu membelah menjadi dua sel yang sama persis dan pembelahan terjadi pada organisme bersel tunggal. Kemudian hasil pembelahan akan dikeluarkan ke permukaan sel dan menular ke eritrosit lainnya (Fooley dan Biberstein, 2004). Semua fase perkembangan caplak dapat berpotensi menyebarkan *Anaplasma sp* (Kocan dkk., 2010).

KESIMPULAN

Kesimpulan pada penelitian ini bahwa telah ditemukan parasit darah sebanyak 7 *Anaplasma sp* (17,5 %) dari 40 sampel darah yang diambil pada kucing liar di Surabaya dengan metode pewarnaan MDT. Namun perlu untuk dilakukan pemeriksaan penunjang lanjut

Meskipun dalam pemeriksaan ulas darah telah terdeteksi *Anaplasma sp* disarankan untuk dilakukan diagnosa secara molekuler dengan real time PCR dengan target primer msp25

[5'TTATGATTAGGCCTTTGGGCATG -3'] dan msp23 [5'-TCAGAAAGATACAC-GTGCGCC-3'] (Lin *et al.*, 2004). Dan juga bisa diagnosa dengan deteksi Antibodi menggunakan IFA test, ELISA dan western immunoblot assay (Greene, 2006).

Terapi simtomatis atau terapi gejala klinis pada kasus ini disarankan menggunakan terapi injeksi Antibiotik secara subcutan yaitu amoxicillin clavulanic acid (14 mg/kg) atau diberikan terapi oral menggunakan Doxycyline dengan dosis 8,4 mg /kg (2 kali sehari selama 30 hari), metoclopramide (0,4 mg/kg), ranitidine (2,1 mg/kg), meloxicam (0,3 mg/kg) dan terapi cairan menggunakan Ringer laktat (Heikkilä *et al.* 2010).

menggunakan alat diagnostik PCR, deteksi Antibodi menggunakan IFA test, ELISA dan western immunoblot assay sehingga hasil yang didapatkan lebih akurat meskipun pemeriksaan dengan ulas darah sudah dapat mendeteksi agen penyebabnya.

15

UCAPAN TERIMA KASIH

Ucapan terima kasih disampaikan untuk Fakultas yang telah mensupport penelitian ini.

DAFTAR PUSTAKA

- Billeter, S.A., Spencer, J.A., Griffin, B., Dystra, C.C., Blagburn, B.L. 2007. Prevalence of *Anaplasma phagocytophilum* in domestic felines in the United States. *Veterinary Parasitology* 147: 194-198.
- Fooley, J.E dan Buberstain, E.L. 2004. Anaplasmataceae. Walker LR, editor *Vaeterinary Microbiology*. Blackwell Pub, California (US).
- Heikkila, M, H., Bondarenko, M., Mihalkov, A., Pfitser, K., Spillmann, T. 2010. *Anaplasma phagocytophilum* infection in a domestic cat in Finland: Case report. *Acta Veterinaria Scandinavica*. 52:62
- Greene CE: Ehrlichiosis, neorickettsiosis, anaplasmosis and Wolbachia infection. In *Infectious Diseases of the Dog and Cat*. 3 edition. Edited by: Winkel A, Stringer S. Canada: Elsevier; 2006:203-232.
- Kocan, K.M., Feunte, J.D.L., Blouin, E.F., Coetzee, J.F., Swing, S.A. 2010. Review-The natural history of *Anaplasma marginale*. *Veterinary Parasitology*. 167:95-107.
- Lin Q, Rikihisa Y, Felek S, Wang X, Massung RF, Woldehiwet Z: *Anaplasma phagocytophilum* has a functional *msp2* gene that is distinct from *p44*. *Infect Immun* 2004, 72(7):3883.
- Sucitrayani, Oka IBM, Dwinata M. 2014 Prevalensi Infeksi Protozoa Saluran Pencernaan Pada Kucing Lokal (*Felis catus*) Di Denpasar. *Buletin Veteriner Udayana* Vol. 6 No. 2 :153-159

2.DETEKSI PARASIT DARAH PADA KUCING LIAR (STRAY CATS) DENGAN METODE PEWARNAAN MDT DI PASAR TRADISIONAL SURABAYA

ORIGINALITY REPORT

18%

SIMILARITY INDEX

18%

INTERNET SOURCES

13%

PUBLICATIONS

5%

STUDENT PAPERS

PRIMARY SOURCES

1	www.mdpi.com Internet Source	1%
2	pdffox.com Internet Source	1%
3	e-journal.unair.ac.id Internet Source	1%
4	Submitted to Universidad de Las Palmas de Gran Canaria Student Paper	1%
5	bbtklppjakarta.org Internet Source	1%
6	jessicalouisemills.weebly.com Internet Source	1%
7	newthoughtkabbalah.us Internet Source	1%
8	M. R. Rjeibi, O. Ayadi, M. Rekik, M. Gharbi. " Molecular survey and genetic characterization	1%

of , and in cattle from Algeria ",
Transboundary and Emerging Diseases, 2018

Publication

9	ejournal.uniska-kediri.ac.id Internet Source	1 %
10	vetmed.agriculturejournals.cz Internet Source	1 %
11	Lailia Dwi Kusuma Wardhani, Nabilla Azaria Hutomo, Bima Satria Moekti, Mega Utami Eka Mukti. "Pencegahan Penyakit Toxoplasmosis Melalui Video Animasi Lagu Edukasi Pada Anak Di Desa Drajat Kecamatan Baureno Kabupaten Bojonegoro", Dharma Raflesia : Jurnal Ilmiah Pengembangan dan Penerapan IPTEKS, 2021 Publication	1 %
12	library.unmas.ac.id Internet Source	1 %
13	repositori.unud.ac.id Internet Source	1 %
14	O. R. P. A. Mussa, A. Kurnianto, I. P. Hermawan. "Detection of Toxocara cati from Fecal Samples of Domestic Pet Cats at Pet Clinic Surabaya and Durability of Toxocara cati Eggs with In Vitro Media", Jurnal Sain Peternakan Indonesia, 2021 Publication	1 %

15	pkm.uika-bogor.ac.id Internet Source	1 %
16	docplayer.info Internet Source	1 %
17	Lailatul Muniroh, Santi Martini, Triska Susila Nindya, Rondius Solfaine. "Curcuma Domestica Volatile Oil (Curcuma domestica, Val) as Anti Inflammation Agent on Gout Arthritis Patient with High Purin Diet", Makara Journal of Health Research, 2011 Publication	1 %
18	jogjagamers.org Internet Source	1 %
19	koreascience.kr Internet Source	1 %
20	rozi-fpk.web.unair.ac.id Internet Source	1 %

Exclude quotes Off
Exclude bibliography Off

Exclude matches < 1%