

1.CYSTIC ENDOMETRIAL HYPERPLASIA PADA KUCING DOMESTIK

by Check Similarity UWKS

Submission date: 22-Jan-2024 11:43AM (UTC+0700)

Submission ID: 2184286325

File name: 1.CYSTIC_ENDOMETRIAL_HYPERPLASIA_PADA_KUCING_DOMESTIK.pdf (408.53K)

Word count: 1849

Character count: 11288

CYSTIC ENDOMETRIAL HYPERPLASIA PADA KUCING DOMESTIK

Muhammad Noor Rahman^{1*}, Felician Lestari Wongkar², Rosalia Sin Baba², Sesilia Gredita Tani²,
Rober Y.L.², Fajar Agung Panjalu², Benny Amirio Hadi²

¹Fakultas Kedokteran Hewan, Universitas Wijaya Kusuma Surabaya

²Mahasiswa PPDH Fakultas Kedokteran Hewan, Universitas Wijaya Kusuma Surabaya

email : drh.rahmen@gmail.com

Abstrak

Kucing domestic berjenis kelamin betina berumur 3,5 tahun menunjukkan gejala klinis mengeluarkan cairan keruh kental pada vulva. Pada pemeriksaan fisik menunjukkan pembesaran abdomen, ketika dipalpasi teraba adanya benjolan dan kucing merespon adanya rasa sakit. Hasil USG menunjukkan ekogenitas hipoeoicq dengan adanya acoustic enhancement yang berarti adanya organ berlumen yang berisi cairan. Sedangkan pada pemeriksaan X-Ray menunjukkan adanya bentukan yang opasitasnya intermediet pada organ uterus yang melebihi opasitas intermediet dari jaringan lemak. Hasil pemeriksaan hematologi menunjukkan hasil yang normal. Tindakan operasi yang dilakukan yaitu ovariohysterectomy. Dari hasil operasi ditemukan bentukan uterus yang diangkat mengalami penebalan dan adanya bentukan cystic. Sehingga diagnosa penyakit ini adalah Cystic Endometrial Hyperplasia. Tindakan terapi yang dilakukan yaitu amoxicillin, asam mefenamat, vitamin B dan vitamin C yang diberikan sehari dua kali selama lima hari. Setelah hari ke tujuh, luka insisi sudah kering dan kucing telah sehat dan makan dengan banyak.

Keywords: kucing, cystic endometrial hyperplasia

PENDAHULUAN

³ Kucing mempunyai daya tarik tersendiri karena bentuk tubuh, mata dan warna bulu yang beraneka ragam dengan kelebihan-kelebihan tersebut maka kucing dapat dikembangkan dan dibudidayakan (Mariandayani, 2012). Salah satu penyakit yang bisa terjadi pada saluran reproduksi kucing adalah Cystic endometrial hyperplasia-pyometra kompleks (CEH-pyometra kompleks). CEH-pyometra kompleks adalah penyakit yang ditandai dengan hiperplasia endometrium, diikuti dengan dilatasi kista kelenjar endometrium dan akumulasi eksudat yang mengandung banyak neutrofil dalam lumen uterus (Hollinshead, 2015).

⁷ Organ reproduksi betina terbagi dua, yaitu organ primer dan organ sekunder. Cystic endometrial hyperplasia-pyometra kompleks (CEH-pyometra kompleks) adalah

penyakit yang ditandai dengan hiperplasia endometrium, diikuti dengan dilatasi kista kelenjar endometrium dan akumulasi eksudat yang mengandung banyak neutrofil dalam lumen uterus (Hollinshead, 2015). Cystic endometrial hyperplasia (CEH) dapat menghasilkan kondisi mucometra, haematometra, hydrometra maupun pyometra. Terjadinya pyometra merupakan kelanjutan dari cystic endometrial hiperplasia (CEH) akibat induksi progesteron kronis (Tawfik, 2015). Kejadian CEH-Pyometra kompleks juga bisa disebabkan karena ketidakseimbangan hormon akibat dari terapi hormonal untuk mencegah kebuntingan (Aq⁸elo, 2005).

Umumnya kelebihan hormon progesteron menyebabkan terjadinya penebalan pada dinding uterus, yang memicu timbulnya kista (cystic endometrial hyperplasia/CEH). Akibat pengaruh hormon testosteron, jaringan glandular menjadi kista, edema dan menebal. Sekresi yang berlebihan dan terakumulasi pada lumen uterus,

menjadikan lingkungan ideal untuk pertumbuhan bakteri. Kasus CEH-Pyometra kompleks disebabkan oleh adanya akumulasi nanah dalam lumen uterus kucing betina, penumpukan cairan nanah pada endometrium menyebabkan prostaglandin 2 alfa ($PGF2\alpha$) tidak dihasilkan sehingga korpus luteum menjadi resisten dan tidak diregresi (Fossum et al., 2019).

Menurut Aqudello (2005), CEH-pyometra kompleks dikelompokkan kedalam beberapa tingkatan berdasarkan kondisi klinis, praklinis, dan histopatologis. Ada 4 tipe CEH-Pyometra, yaitu: (1) Tipe 1 CEH tanpa adanya proses inflamasi, tidak ada gejala klinis. (2) Tipe 2 CEH dengan endometritis akut. pada kebanyakan kasus terdapat corpus luteum. terdapat peningkatan nilai leukosit. gejala klinis bervariasi tergantung dari keparahan dan distensi uterus. (3) Tipe 3 Endometritis subakut dengan infiltrasi sel mononuclear pada endometrium dan adanya sisa pada kelenjar endometrium. Kenaikan jumlah sel darah putih sangat tinggi. gejala klinis lebih terlihat dibanding tipe 2. (4) Tipe 4 Endometritis kronis dengan atrofi endometrium.

MATERI METODE

Signalament

Nama	Jiso
Jenis	kucing
Tanda khusus	perut membesar, keluar cairan kental dari vulva
Ras	cat domestic
Umur	\pm 3,5 tahun
Berat badan	5 kg
Warna	kuning
Jenis kelamin	betina

Status present

Frekuensi nafas	48x/menit
Frekuensi denyut jantung	128x/menit
Temperatur	38,9 °C
Gizi	baik
Pertumbuhan badan	sangat baik

Tempramen	agak garang
Turgor kulit	baik
Sikap badan	berdiri dengan empat kaki
Selaput lendir	Tidak ada leleran

Berdasarkan pemeriksaan fisik, keadaan abnormal yang ditemukan yaitu, membesarnya abdomen, kucing menunjukkan rasa sakit saat dipalpsi. Keluarnya cairan kental keruh dari vulva.

Hasil pemeriksaan USG

Hasil USG menunjukkan ekogenitas hipoeoicoiq dengan adanya acoustic enhancement yang berarti adanya organ berlumen yang berisi cairan.

Hasil Pemeriksaan X-Ray

Hasil pemeriksaan X-ray menunjukkan adanya opasitasnya intermediet yang melebihi opasitas intermediet dari jaringan lemak pada organ uterus

Hasil Pemeriksaan Darah

Tabel 1 Hasil pemeriksaan darah lengkap

test	result	unit	Reference interval
HCT	30.4	%	24-55
HGB	9.5	g/dl	8-15
MCM	31.3	g/dl	30-36.9
WBC	17.6	$6/\mu L$	5-18.9
GRANS	11.1	$10^9/L$	2.5-12.5
GRANS	63	6	
L/M	6.5	$10^9/L$	1.5-7.8
L/M	37	%	
PLT	245	$10^9/L$	175-500
Retic		%	0-1
Fib		mg/dL	50-300

Hasil pemeriksaan darah menunjukkan kucing dalam kondisi normal

Tindakan Operasi

Ovariohysterectomy

Persiapan alat dan bahan operasi

Alat-alat yang digunakan pada operasi ovariohisterectomy antara lain drape, perlengkapan operator (haircup, baju bedah, masker, sarung tangan), back house towel clamp, pinset anatomis dan pinset chirurgis, blade dan handle scalpel, klem arteri, needle dan needle holder, allis tissue forceps, gunting lurus tajam – tumpul, gunting metzenbaum bengkok, kasa steril, tampon, gurita.

Bahan- yang digunakan dalam operasi gstrctomi antara lain benang absorbable (chromic dan plain) ukuran 3/0, benang non absorbable (silk), air sabun, antiseptik (povidone iodine), atropine sulfat, acepromazine, ketamin, infus ringer lactat, vicillin, normal saline

Tahapan operasi

Preoperasi

Sebelumnya hewan dipuasakan selama \pm 6-12 jam sebelum operasi untuk menghindari keadaan vomit sebelumnya.

a. Hewan diberikan pre-anestesi

Atropine :

Atropine sulfat = $BB \times \text{dosis} / \text{kg BB}$
= $5 \text{ kg} \times 0,02 \text{ ml/kg BB} = 0,1 \text{ ml}$

Acepromazine :

Acepromazine = $BB \times \text{dosis} / \text{kg BB}$
= $5 \text{ kg} \times 0,05 \text{ ml/kg BB} = 0,25 \text{ ml}$

b. Hewan diberikan pembiusan dengan anestesi umum

Ketamin :

Ketamin = $BB \times \text{dosis} / \text{kg BB}$: sediaan
= $5 \text{ kg} \times 20/100 = 1 \text{ ml}$

Premedikasi dilakukan dengan menginjeksi atropin (ATP) 0,1 ml yang sudah ditambahkan ACP 0,25 ml secara subcutan. Ditunggu hingga ± 10 menit. Setelah itu dilakukan anestesi dengan ketamin 1 ml, diinjeksikan secara intramuscular.

Pencukuran bulu hewan dilakukan 5-10 cm di sekitar bidang sayatan, (umbilikus kearah caudal) kemudian dicuci dengan air sabun dan dikeringkan dengan handuk.

Teknik Operasi

Pada daerah umbilicus ke caudal, dioleskan povidone iodine dahulu sebelum dilakukan insisi, kemudian dilakukan pemasangan drape pada daerah midline umbilicus caudal

Insisi dilakukan di daerah orientasi, yaitu pada daerah linea alba (laparotomi medianus) umbilicus kearah caudal. Kemudian dilakukan preparasi tumpul di bidang sayatan

Setelah rongga abdomen terbuka dilakukan pencarian uterus menggunakan spy hook. Kemudian cornua uterus diangkat dan dikeluarkan dari abdomen

Setelah ditemukan ovarium, dilakukan ligasi arteri ovarica menggunakan benang plain catgut kemudian potong arteri diantara dua klem. Setelah itu dilakukan pengecekan bahwa ligasi arteri sudah kuat dan tidak ada rembesan darah.

Selanjutnya dilakukan ligasi pada arteri uterine yang berada pada corpus uteri lalu insisi diantara kedua klem, dan dilanjutkan jahitan parker-ker karena lumen uterus yang cukup besar.

Keudian abdomen dibersihkan dengan menggunakan NS hingga bersih, dan setelah itu diberikan antibiotik vicillin

Peritonium dijahit menggunakan benang plain catgut dengan pola jahitan terputus sederhana

Kemudian lapisan subcutan dilakukan penjahitan dengan pola menerus sederhana dengan benang plain catgut

Penjahitan pada bagaian terakhir dilakukan pada kulit dengan jahitan terputus sederhana menggunakan benang silk.

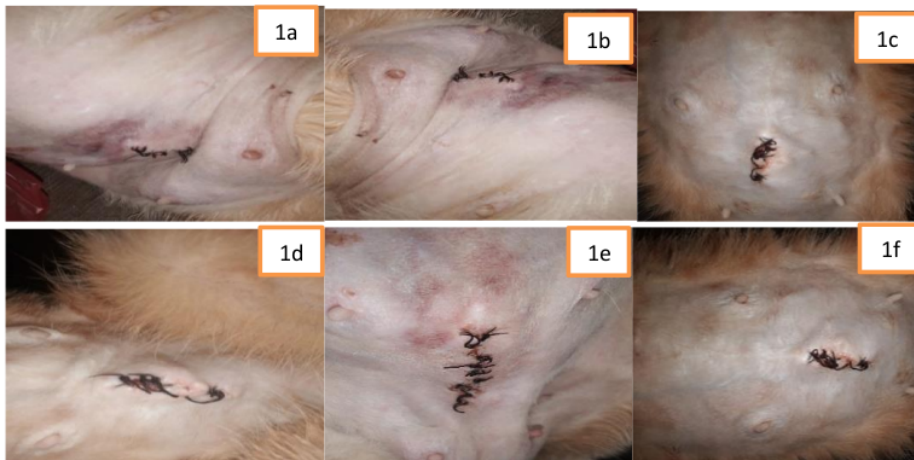
Setelah jahitan selesai, kemudian diberikan povidone iodine dan ditutup dengan kasa steril dan ultrafix. Tapi post operasi yaitu Cefotaxime sodium (0,1 ml/kg BB) dan Tolfedine (0,1 ml/kg BB).

Perawatan Post Operasi

Terapi post operasi diberikan obat oral selama lima hari yaitu amoxicilin (dosis 35mg/kgBB), asam mefenamat (dosis 15mg/kg BB), vitamin C dan vitamin B.

Luka insisi dilakukan pembersihan dan penggantian kasa perban setiap hari satu kali, dengan terapi topikal yaitu betadine®

HASIL



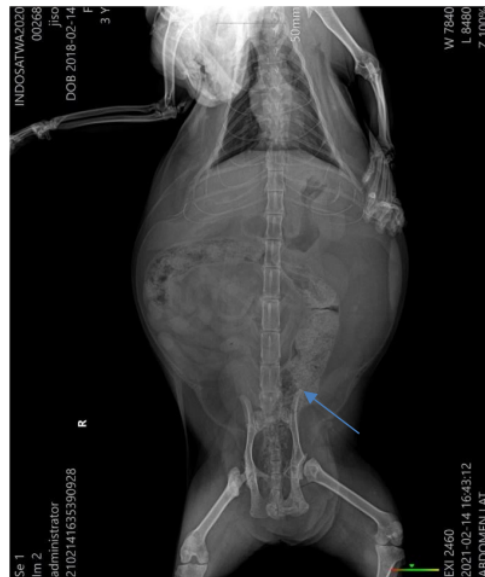Gambar 1.a Hari ke-1 Luka masih basah; 1b. Hari ke-2 Luka masih basah dan bengkak; 1c. Hari ke-3 Luka sedikit basah dan membengkak; 1d. Hari ke-4 Luka pada cranial masih basah dan Luka di cauda; mulai menutup, kerin membengkakan masih terjadi; 1e. Hari ke-5 Luka mulai kering dan masih bengkak; 1f. Hari ke-6 Luka mulai kering dan masih sedikit bengkak

PEMBAHASAN

Kucing jiso ditemukan di pasar Mangga Dua pada hari Sabtu tanggal 13 Februari 2021 dengan kondisi kucing jiso perut membesar dan ketika dipalpasi terasa adanya benjolan dan kucing jiso merespon adanya rasa sakit ketika dipalpasi. Dan ketika di perhatikan pada daerah vulva terdapat leleran berwarna keruh yang keluar.

Dugaan awal menurut gejala klinis adalah maserasi fetus atau Pyometra.

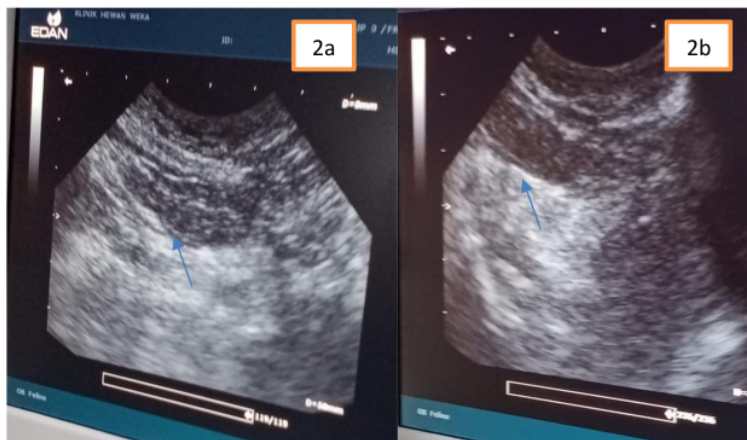
Pada hari minggu tanggal 14 Januari 2021 dilakukan pemeriksaan penunjang yaitu pemeriksaan X-Ray, dengan hasil adanya bentukan yang opasitasnya intermediet yang melebihi opasitas intermediet dari jaringan lemak.



Gambar 2. hasil X-Ray Abdominal Ventrodorsal kucing Jiso

Pada hari senin tanggal 15 Februari 2021, dilanjutkan pemeriksaan penunjang yaitu USG dan test darah lengkap. Hasil USG menunjukkan ekogenitas hipoeoicq

dengan adanya acoustic enhancement yang berarti adanya organ berlumen yang berisi cairan.



Gambar 2a. hasil USG Uterus Kiri; **2b.** Hasil USG Uterus Kanan

Untuk hasil darah lengkap tidak terjadi perubahan pada komponen darah (normal) yang berarti kucing masih dalam kondisi normal dalam artian tidak terjadi inflamasi

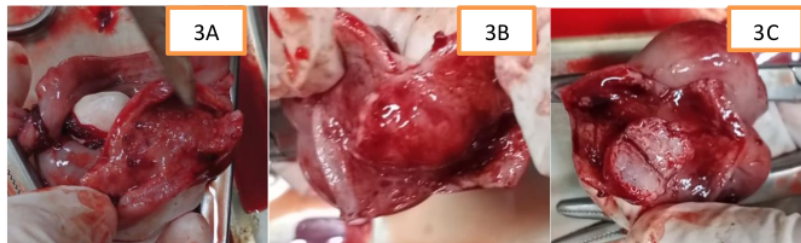
pada tubuh kucing. Sehingga dugaan pyometra belum bisa dipastikan. Dari data pemeriksaan penunjang diatas, kasus kucing jiso mengarah pada penyakit cystic

endometrial hyperplasia-Pyometra Type 1, karena kucing belum mengalami inflamasi dan belum menunjukkan gejala klinis yang khas.

Tanggal 16 Februari 2021, dilakukan operasi Ovario-Hysterectomy pada kucing jiso, dan hasil yang ditemukan ditunjukkan pada gambar 4.

Dari hasil operasi, ditemukan penebalan uterus yang sesuai dengan hasil USG yaitu uterus yang hypoecoic menunjukkan lumen uterus tidak isi pus (nanah), melainkan

terjadinya penebalan dinding uterus dan ditemukan adanya cystic uterus. Dan hal ini juga sesuai dengan hasil pengujian darah yang menunjukkan hasil yang normal dimana sesuai dengan hasil operasi uterus tidak terdapat akumulasi pus (nanah) yang berarti belum terjadi inflamasi.



Gambar 3A. foto dinding uterus ditemukan bentuk bintik-bintik; **3B.** adanya benjolan pada dinding uterus; **3C.** benjolan pada uterus setelah diinsisi.

KESIMPULAN

Berdasarkan hasil pemeriksaan X-Ray, USG dan Pemeriksaan darah lengkap serta kondisi uterus pasca operasi. Kucing Jiso dapat didiagnosa Cystic Endometrial Hyperplasia

REFERENSI

9 Aquedelo CF. 2005. Cystic Endometrial Hyperplasia Pyometra Complex in Cats. A review. The Veterinary Quarterly. 27(4): 173-182.

5 Fossum, T. W., Cho, J., Dewey, C. W., Hayashi, K., Huntingford, J. L., MacPhail, C. M., et al. 2019. Small Animal Surgery, 5th Edition. Elsevier Inc. Philadelphia.

7 Hollinshead, F. 2015. Pyometra in The Queen. CVE Control & Therapy Series-Issue 278 March. Sydney. C&T Publishing. pp: 27-29

4 Mariandayani, H.N. 2012. Keragaman kucing domestic (Felis domesticus) Berdasarkan Morfogenetik. Jurnal peternakan sriwijaya Vol 1 no 1. Hal. 10,11,3.

2 Tawfik MF, Oda SS, El-Neweshy MS, El-Manakhly ESM. 2015. Pathological Study on Female Reproductive Affections in Dogs and Cats at Alexandria Province, Egypt. Alexandria Journal of Veterinary Sciences. 46: 74-82.

1.CYSTIC ENDOMETRIAL HYPERPLASIA PADA KUCING DOMESTIK

ORIGINALITY REPORT

13%

SIMILARITY INDEX

11%

INTERNET SOURCES

5%

PUBLICATIONS

4%

STUDENT PAPERS

PRIMARY SOURCES

1	Didik Tulus Subekti, Mira Fatmawati, Arie Khoiriyah, Arum Pramesthi et al. "Seroprevalence of Seven Reproductive Diseases in Beef and Dairy Cows from Three Provinces in Indonesia", Veterinary Medicine International, 2021 Publication	2%
2	jurnal.ipb.ac.id Internet Source	2%
3	kandpclinic.com Internet Source	1%
4	mahasiswa.mipastkipllg.com Internet Source	1%
5	Submitted to Massey University Student Paper	1%
6	Submitted to Bloomsbury Colleges Student Paper	1%
7	repository.unhas.ac.id Internet Source	1%

8	repository.unja.ac.id Internet Source	1 %
9	erepo.unud.ac.id Internet Source	1 %
10	Lailia Dwi Kusuma Wardhani, Nabilla Azaria Hutomo, Bima Satria Moekti, Mega Utami Eka Mukti. "Pencegahan Penyakit Toxoplasmosis Melalui Video Animasi Lagu Edukasi Pada Anak Di Desa Drajat Kecamatan Baureno Kabupaten Bojonegoro", Dharma Raflesia : Jurnal Ilmiah Pengembangan dan Penerapan IPTEKS, 2021 Publication	1 %
11	annahealthbiz.blogspot.com Internet Source	1 %
12	qdoc.tips Internet Source	1 %

Exclude quotes Off

Exclude matches < 1%

Exclude bibliography Off