

**GAMBARAN HISTOPATOLOGI RADANG EKSTRAK DAUN JINTAN (COLEUS
AMBOINICUS) TERHADAP INDUKSI URIC ACID DAN OXONIC ACID PADA
TIKUS PUTIH WISTAR (RATTUS NORVEGICUS)**

Rondius Solfaine

Laboratorium Patologi Fakultas Kedokteran Hewan

Universitas Wijaya Kusuma Surabaya

ABSTRAK

Tujuan penelitian ini adalah menganalisis daya anti radang ekstrak daun jintan (*coleus amboinicus*) yang diinduksi nephropathy akut. Ekstrak daun jintan diperoleh dari daun jintan (*Coleus amboinicus*) segar yang diekstraksi dengan metode maserasi etanol 96 % dan dianalisis secara kualitatif dengan metode kromatografi lapis tipis (KLT) untuk mengidentifikasi senyawa aktif yang terkandung di dalamnya. Aktivitas ekstrak daun jintan sebagai anti radang dilakukan dengan pemberian secara intraperitoneal ekstrak daun jintan (*Coleus amboinicus*) pada tikus putih galur Wistar terhadap induksi granuloma fibrosis pada tubulus ginjal yang diinduksi dengan senyawa *Oxonic Acid* dan *Uric Acid* (OA & UA). Pembentukan *granuloma fibrosis* diidentifikasi sebagai nephropathy akut dengan teknik sediaan histopatologi pengecatan Haematoxilin & Eosin (HE). Hasil penelitian menunjukkan bahwa ekstrak daun Jintan (*coleus amboinicus*) mempunyai kandungan kualitatif kumarin, saponin, minyak atsiri dan polifenol dengan teknik Kromatografi lapis Tipis (KLT). Induksi intra peritoneal *Oxonic Acid* dan *Uric Acid* menyebabkan perubahan makroskopis berupa deposisi kristal urea intraperitoneal dan peradangan pada sendi metatarsal. Secara histopatologis induksi OA & UA menimbulkan nephropathy akut yang ditandai dengan adanya lesi degenerasi, peradangan dan nekrosis pada tubulus dan glomerulus ginjal pada kelompok perlakuan. Pemberian ekstrak daun Jintan pada kelompok perlakuan menghambat terjadinya pembentukan nephropathy akut secara nyata ($P < 0.05$) dibandingkan kontrol dan kelompok induksi.

Kata Kunci : Ekstrak daun jintan (*Coleus amboinicus*), nephropathy, *Oxonic Acid*, *Uric Acid*), Haematoxilin & Eosin (HE).

BAB I. PENDAHULUAN

Penyakit gagal ginjal akut merupakan salah satu penyebab penyakit gagal ginjal permanen yang disebabkan keracunan, iskemia, sepsis pasca operasi, kemoterapi, pemakaian obat-obatan dalam jangka lama dan deposisi kristal urea dalam tubulus ginjal. Pada penimbunan kristal urea merupakan penyebab utama dalam penyakit gout arthritis (GA) (Terkeltaub *et al*, 2004 dan Ejaz *et al*, 2009). Penyakit ini terkait dengan konsentrasi Monosodium Urea darah yang tinggi (hiperuresemia) sangat berisiko mengalami penyakit ginjal akut maupun kronis. Pada penderita dengan kegagalan ginjal akut (nephropathy akut) yang diakibatkan oleh adanya penimbunan urea secara berlebih yang membentuk kristal urea dalam tubulus ginjal. Kegagalan ginjal ini disebabkan adanya sumbatan atau obstruksi kristal asam urat dalam tubulus ginjal, hal tersebut dapat terjadi pada pasien yang mengalami gout arthritis (Kim *et al*, 2000).

Pengendapan kristal urea di persendian akan menyebabkan peradangan akut yang bersifat kambuhan. Apabila tidak diobati maka dapat menimbulkan peradangan kronis (arthropathy gout kronis), deposisi kristal urea berbentuk tophi (tophi gout) dan menyebabkan kerusakan struktural persendian. Pada kasus yang melanjut berupa polyarthrititis yang kronis maka akan mempengaruhi jaringan lain, seperti ginjal (nefropati asam urat dan nefrolitiasis), juxta-artikular, gangguan jantung dan jaringan subkutan. Pada kejadian GA akut gejala yang mudah diamati berupa rasa sakit pada persendiaan yang bersifat mengganggu dan membuat penderita malas bergerak sehingga membutuhkan pengobatan yang cepat untuk mengendalikan rasa nyeri dan peradangan (Silva *et al*, 2010).

Prevalensi gout (GA) tercatat cukup tinggi dewasa ini, penyakit ini diketahui sebagai penyebab paling utama peradangan sendi di negara-negara industri. Kejadian penyakit GA

tersebut berkaitan dengan umur, kebiasaan diet, peningkatan konsumsi makanan, obesitas, konsumsi alkohol dan penggunaan obat yang dapat meningkatkan kadar asam urea darah atau monosodium urea (MSU) (Primatesta *et al*, 2011). Prevalensi gout arthritis terjadi pada usia yang lebih muda, sekitar 32% pada pria berusia kurang dari 34 tahun. Prevalensi gout arthritis di Bandungan Jawa Tengah pada kelompok usia 15-45 tahun sebesar 0,8%; meliputi pria 1,7% dan wanita 0,05%. Di Minahasa (2003), proporsi kejadian gout arthritis sebesar 29,2% dan pada etnik tertentu di Ujung Pandang sekitar 50%. Penderita rata-rata telah menderita gout 6,5 tahun atau lebih setelah keadaan menjadi lebih parah (Kodim,2010).

Salah satu tumbuhan herbal yang sudah lama dikenal masyarakat adalah tanaman Jintan (*Coleus amboinicus*), dikenal masyarakat sebagai pohon Bangun-bangun, mempunyai lama hidup sekitar 3-10 tahun. Tumbuhan ini banyak terdapat di Afrika Tropis, Asia, Australia dan telah lama digunakan secara tradisional sebagai makanan, aditif pakan ternak dan terutama sebagai obat berbagai macam penyakit (Anonim, 2011). Menurut penelitian komposisi kimia dari jintan (*Plectranthus Amboinicus*) dalam bentuk ekstrak air terdiri atas Δ -3-carene, γ -terpinene, kamper dan carvacrol Selama ini masyarakat menggunakan secara tradisional rebusan daun jintan (*Plectranthus Amboinicus*) untuk pengobatan asma, batuk, perut kembung, demam tinggi, luka atau borok, sakit kepala, epilepsi dan sariawan (Ming Chang *et al*, 2010).

Penggunaan obat berbahan alami banyak menjadi pilihan masyarakat dewasa ini. Bahan tanaman obat digunakan secara tradisional sebagai jamu, baik dipakai secara tunggal ataupun secara kombinasi untuk pengobatan berbagai penyakit. Dengan mempertimbangkan khasiat, efek samping dan keterjangkauan harga sediaan, maka obat berbahan alam sangat tepat untuk dikembangkan sebagai obat alami modern (obat herbal terstandar). Kajian mengenai tanaman tradisional yang mempunyai efek farmakologis sudah sampai pada tingkat molekuler.

Penyakit kegagalan ginjal yang terkait dengan timbunan monosodium urea yang terjadi secara kronis. Pada saat tubuh mengalami hiperuresemia akan menyebabkan penyakit pirai (gout) dan berlanjut menjadi gagal ginjal (nephropathy). Pada prinsipnya pengobatan gout dengan tiga jenis terapi, yaitu pilihan pertama dengan obat anti inflamasi non steroid, yang kedua pengobatan dengan steroid dan ketiga dengan obat oral kolkisin (Cronstein and Terkeltaub, 2006, Varughese and Varghese, 2006). Penggunaan obat-obat antiinflamasi mempunyai kelemahan dalam penggunaan jangka panjang dapat merusak ginjal dan hati dan hanya penyembuhan terhadap gejala (terapi simptomatik). Pengobatan penyakit autoimun artritis yang sedang dikembangkan dewasa ini berbasis anti sitokin yaitu terhadap blokade kemokin (Haringman and Tak, 2004), inhibisi pelepasan IL-1 β (So et al, 2007) dan penghambatan pelepasan TNF- α (Leandro, 2009., Verweij, 2009., Inoue et al, 2009). Pengobatan tersebut bersifat simptomatik sedangkan untuk penghilang penyebab utama belum dapat distandarkan (Kertia et al, 2005). Obat pilihan pertama penyakit GA saat ini adalah obat non steroid anti inflamasi seperti indometasin. Mekanisme kerja obat non steroid antiinflamasi dengan memblokir pembentukan leukotrien dan prostaglandin dalam proses inflamasi (Steinmeyer, 2000).

Penelitian ini bertujuan menganalisis daya antiradang daun Jintan (*Coleus ambonicus*) terhadap induksi nephropathy akut pada tikus putih. Sejauh ini, penelitian menggunakan ekstrak daun jintan sebagai anti penghambatan neutrofil, anti radang dan antioksidan sudah pernah dilakukan, sedangkan penelitian untuk mengkaji efek daun jintan terhadap induksi nephropathy akut belum pernah dilakukan, penelitian ini sebagai pengembangan penelitian sejenis.

BAB III. METODE PENELITIAN

Penelitian ini merupakan penelitian eksperimental murni yang dilakukan di laboratorium dengan menggunakan tikus putih sebagai hewan percobaan.. Desain penelitian adalah *Randomized Posttest Control Group Design* dengan pemberian secara *Single Blind*.

Pengadaan Bahan Uji

Daun jintan diperoleh dari pasar tanaman dan bunga Bratang Surabaya. Daun jintan dibuat menjadi ekstrak dengan etanol 96 % seperti yang tercantum pada Farmakope Indonesia, (1972), cit. Silitonga, (1993). Daun dicuci terlebih dahulu, kemudian dianginkan selama satu malam. Daun segar ini ditimbang, kemudian diiris tipis-tipis, dipanaskan, disaring dan diukur volumenya. Dosis ekstrak daun jintan untuk tikus ditentukan berdasar konsumsi harian manusia yaitu 210 g/70 Kg BB, kemudian dikonversikan ke tikus. Konversi dosis dilakukan dengan melihat tabel konversi, yaitu ditentukan pada berat badan manusia 70 Kg dan tikus 200 g yaitu 19 g/Kg BB tikus (Marganingsih, 2005).

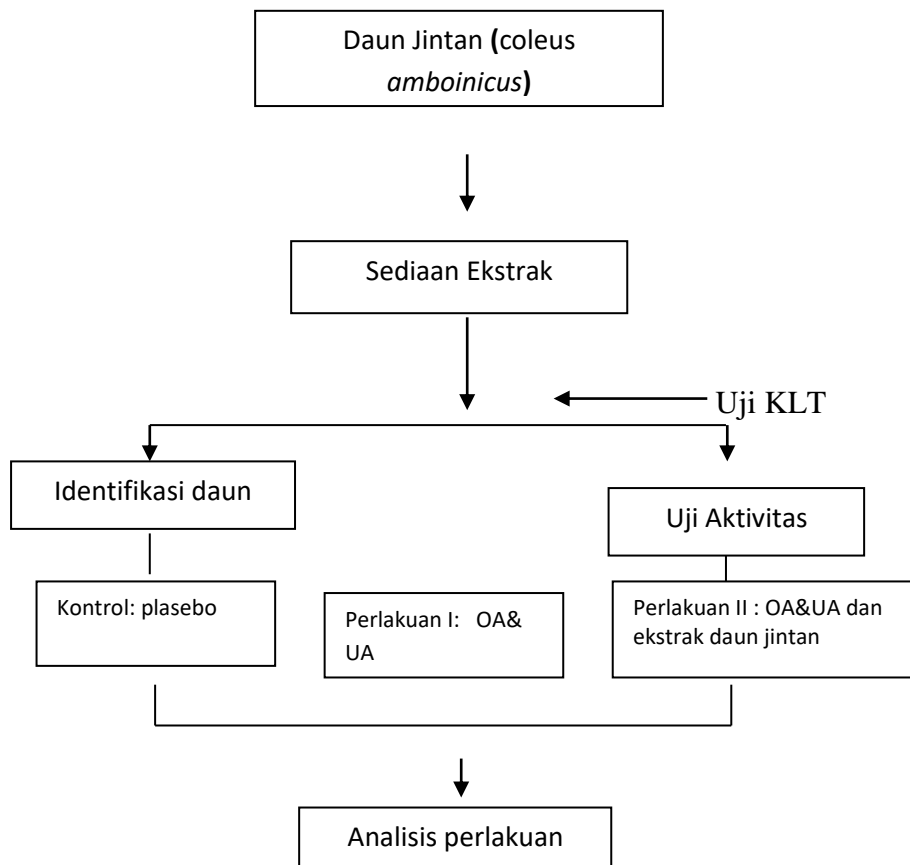
Uji Aktivitas Ekstrak Daun Jintan

Dua puluh lima ekor tikus putih (*Rattus norvegicus*) galur Wistar umur 2 - 3 bulan dengan berat badan rata-rata 200 gram diadaptasi selama 1 bulan, diberi makan dan minum *ad libitum*. Selanjutnya tikus dibagi menjadi 3 kelompok masing-masing terdiri dari 6 ekor. Setiap kelompok dipelihara dalam 2 kandang terpisah. Delapan belas ekor tikus dibagi menjadi 3 kelompok sebagai berikut: (1) Kelompok kontrol dengan placebo (2) Kelompok perlakuan dengan induksi nephropathy akut;(3) Kelompok perlakuan dengan induksi nephropathy akut diberikan ekstrak daun jintan (*C. amboinicus*) dosis tinggi (64 mg/kg BB). Pembuatan Nephropathy akut pada tikus dengan cara diinduksi secara intra peritoneal *oxonic acid* (OA) 2 % dan Uric Acid 1.5 % selama 15 hari. Tikus dieutanasia pada hari ke-25.

Analisis Fitokimia

Metode yang dipakai untuk mengidentifikasi senyawa aktif dalam daun jintan dengan teknik analisis Kromatografi lapis tipis (KLT)

Berikut ini bagan alir penelitian :



Prosedur Penelitian

1. Penelitian Pendahuluan

Penelitian pendahuluan diawali dengan pembuatan bahan uji, penentuan dosis, uji aktivitas daun Jintan di Fakultas Kedokteran Hewan Universitas Wijaya Kusuma Surabaya daun jintan yang dipakai pada penelitian ini adalah yang sudah dikenal masyarakat sebagai daun bangun-bangun.

2. Penelitian Utama

Penelitian ini dilakukan dengan pemberian sediaan ekstrak daun jintan (*Coleus amboinicus*) selama 7 hari kepada kelompok perlakuan.

Bahan dan Alat Penelitian

Bahan dan alat yang digunakan dalam penelitian ini adalah :

1. Daun Jintan (*Plectranthus amboinicus*)
2. Tikus putih (*Rattus norvegicus*)
3. Alat pembuatan ekstrak infus
4. Oxonic Acid dan Uric Acid

Teknik Analisis Data

Setelah semua data terkumpul dan diolah baik secara manual untuk dianalisis secara deskriptif, yaitu dengan menggambarkan masing-masing variabel dalam bentuk tabulasi dan gambaran histopatologi. Untuk mengetahui tingkat signifikansi adanya perbedaan kelompok kontrol dan perlakuan sebelum maupun sesudah perlakuan dilakukan uji t sampel berpasangan (*paired t-test*).

IV. HASIL DAN PEMBAHASAN

Hasil analisis kandungan aktif daun Jintan (*Coleus ambonicus*) dengan metode Kromatografi Lapis Tipis (KLT) diperoleh kandungan fraksi relatif daun jintan seperti dalam tabel berikut ini.

Tabel. 1 Senyawa relatif yang terkandung dalam ekstrak daun Jintan dengan KLT

NAMA SENYAWA.	PEMBANDING & DETEKSI	HASIL
Kumarin	Rutin /Sitroborat	Positif (+)
Saponin	Saponin /L-B	Positif (+)
Polifenol	Asam Galat/ FeCl ₃	Positif (+)
Minyak Atsiri/terpen	Tymol/ Anisaldehyd	Positif (+)

Berikut ini gambar hasil identifikasi senyawa yang terkandung dalam ekstrak daun Jintan dengan teknik Kromatografi lapis Tipis (KLT)



Gambar 1. Hasil identifikasi kandungan kualitatif ekstrak daun Jintan dengan teknik KLT ditemukan positif Saponin, Polifenol, Minyak atsiri dan kumarin

Hasil induksi Oxonic acid 1.5 % dan Uric acid 2 % secara gejala klinis pada hewan tikus seperti dalam tabel berikut dibawah ini:

Tabel 2. Perubahan patologi anatomi kelompok tikus perlakuan yang diinduksi Oxonic acid 1.5 % dan Uric acid 2 % .

	Kontrol	Perlakuan I	Perlakuan II
Timbunan Kristal Urea	Negatif	Positif	Positif
Radang sendi Metacarpal	Negatif	Positif	Positif

Berikut ini gambar patologi anatomi tikus yang diinduksi *Oxonic acid* 1.5 % dan *Uric acid* 2 % pada kelompok perlakuan.



Gambar 2. Adanya penimbunan kristal urea intra peritoneal dan peradangan pada sendi metatarsal kelompok tikus perlakuan yang diinduksi *Oxonic acid* 1.5 % dan *Uric acid* 2 % .

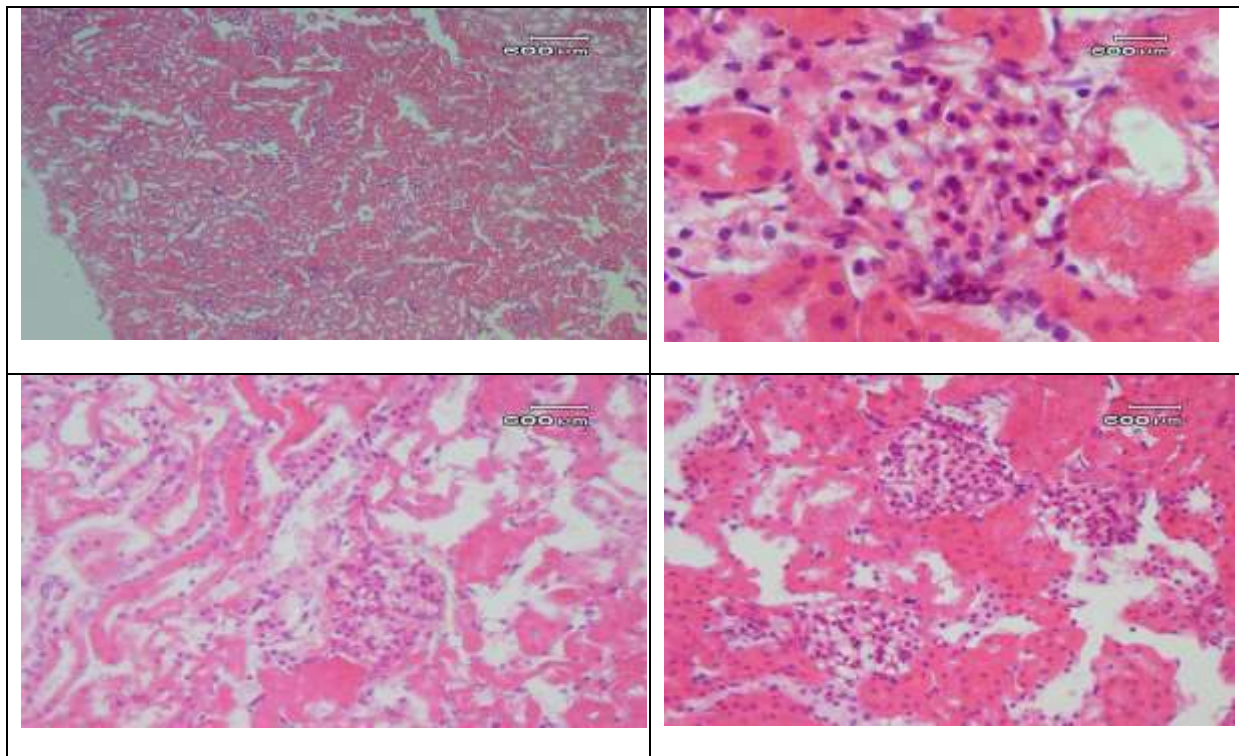
Tabel 3. Jumlah perubahan histopatologi ginjal seluruh kelompok tikus yang diinduksi dengan *Oxonic acid* 1.5 % dan *Uric acid* 2 % .

	Kontrol	Perlakuan 1	Perlakuan 2
DEGENERASI	Negatif (1/6)	Positif (6/6)	Positif (2/6)
RADANG	Negatif (0/6)	Positif (6/6)	Positif (1/6)
NEKROSIS	Negatif (0/6)	Positif (6/6)	Positif (1/6)

Tabel 4. Persentase jumlah Radang, Nekrosis dan Degenerasi pada kelompok kontrol dan perlakuan

KELOMPOK	n	PERUBAHAN		
		Radang	Nekrosis	Degenerasi
kontrol	6	0	0	16,67
P1	6	100	100	100
P2	6	16.7	16.7	33.3

Dari uji efek anti radang diperoleh hasil gambaran histopatologi sampel organ yang di induksi *Oxonic acid* 1.5 % dan *Uric acid* 2 % .



Gambar 3. Gambaran histopatologi adanya peradangan, nekrosis dan degenerasi pada tubulus dan glomerulus ginjal tikus perlakuan yang diinduksi Oxonic Acid dan Uric acid.

Monosodium Urea (MSU) merupakan hasil akhir dari metabolisme purin, suatu produk sisa yang tidak mempunyai peran fisiologi Asam urat yang terbentuk setiap hari dibuang melalui saluran pencernaan atau ginjal. Pada kondisi patofisiologis dapat terjadi peningkatan kadar asam urat dalam darah melewati batas normal yang disebut dengan hiperurisemia (Hawkins & Rahn, 2005). Penelitian lain menyebutkan bahwa hiperurisemia menyebabkan hipertrofi glomerulus yang diinduksi asam urea (Nakagawa *et al*, 2003). Pembentukan asam urat terjadi melalui jalur oksidasi hipoxanthin dan guanin menjadi xanthin yang dikatalisis oleh enzim *xanthin oksidase* dan *guanase*. Kemudian xanthin akan teroksidasi menjadi asam urat dalam reaksi selanjutnya yang dikatalisis oleh enzim *xanthin oksidase* (Murray *et al*, 1999).

Berdasarkan hasil uji statistik pengaruh ekstrak daun Jintan (*Coleus amboinicus* Lour) terhadap gambaran histopatologi ginjal akibat induksi *uric acid* dan *oxonic acid* pada tikus (*rattus norvegicus*) menunjukkan perbedaan yang signifikan antara kelompok kontrol (K) dengan perlakuan (P1 dan P2) berupa infiltrasi sel radang, degenerasi, dan nekrosis. Hal tersebut menunjukkan induksi *Uric acid* dan *Oxonic acid* dapat mempengaruhi kerusakan pada ginjal. Hal tersebut sesuai dengan penelitian induksi *Uric acid* 1% serta *Oxonic acid* 1,5% selama 35 hari berturut-turut menunjukkan adanya deposisi kristal asam urat, lesi granulomatosa, inflamasi, serta fibrosis ginjal pada pemeriksaan histopatologi ginjal (Goo Kim *et al*, 2000). Serangan akut terjadi karena endapan urat, yang jarum-jarum kristalnya merusak sel dengan menimbulkan nyeri yang hebat (Tierney *et al.*, 2004). Kristal-kristal urat akan memicu respon fagositik oleh leukosit, sehingga leukosit memakan kristal-kristal urat dan memicu proses peradangan (Price dan Wilson, 2005). Penelitian lainnya menyebutkan induksi *Uric acid* dan *Oxonic acid* pada ginjal memperlihatkan adanya inflamasi sel epitel, nekrosis dan apoptosis, dan penumpahan sel epitel ke dalam lumen tubulus (Liu *et al*, 2008). Menurut Price & Wilson (1995), kematian sel yang disebabkan oleh nekrosis tubulus dapat ditandai dengan

menyusutnya inti sel atau ketidakaktifan inti sel tubulus. Inti sel tubulus yang tidak aktif dengan pewarnaan Hematoksin Eosin akan terlihat lebih padat dan gelap bila dibandingkan dengan inti sel tubulus yang normal. Menurut penelitian Muniroh dkk. (2011) pemberian ekstrak daun jintan dapat menurunkan konsentrasi Monosodium Urea (MSU) pada tikus putih.

BAB V. SIMPULAN DAN SARAN

Simpulan

Berdasarkan hasil penelitian yang di peroleh dapat disimpulkan bahwa :

1. Induksi *Uric acid* 1% dan *Oxonic acid* 1,5% pada tikus putih galur wistar dapat menyebabkan nekrosis, degenerasi, dan infiltrasi sel radang tubulus dan glomerulus ginjal pada kelompok perlakuan.
2. Pemberian ekstrak daun Jintan dosis 64 Gr/Kg BB berbeda secara nyata terhadap gambaran histopatologi pembentukan nephropathy akut dibandingkan kelompok perlakuan induksi OA&UA.

Saran

Dilakukan penelitian lebih lanjut bagaimana pengaruh seluler induksi asam urea dan pengaruhnya terhadap organ hati pada hewan percobaan.

Daftar Pustaka

- Anonim. 2011. Tanaman Obat Indonesia; Daun Jintan. Tersedia di www.jintan.lipi.go.id. Diakses tanggal 15 Juli 2011
- Cronstein BN and Terkeltaub R., 2006, The Inflammatory process of gout and its treatment, *Arthritis research & Therapy*.8(1):1-7
- Hawkins D.W., Rahn D.W., 2005. *Gout and Hyperuricemia, Pharmacotherapy, A Pathophysiological Approach*, McGraw-Hill
- Inoue A., Matsumoto I., Tanaka Y., Iwanami K., Kanamori A., Ochiai N., Goto D., Ito S and Sumida T., 2009, Tumor Necrosis Factor induced adiposed-related protein expression in experimental arthritis and in rheumatoid arthritis, *Arthritis research & Therapy*.11:R118.
- Kertia N, Sudarsono, Imono AD, Mufrod, Catur E, Rahardjo P, Asdie AH. Pengaruh pemberian kombinasi minyak atsiri temulawak dan ekstrak kunyit dibandingkan dengan piroksikam terhadap angka leukosit cairan sendi penderita osteoarthritis lutut. *Majalah Farmasi Indonesia* 2005; 16(3): 155-161.
- Kim YG, huang XR., Suga SI., Mazzali M., Tang D., Metz C., Bucala R., Kivlighn S., Johnson RJ., and Lan HY., Involvement of macrophage migration Inhibitory factor (MIF) in experimental Uric Acid nephropathy, *J.Mol Med*. 6(10):837-848.
- Kodim N, 2010, Faktor Risiko Kejadian Arthritis Gout pada Pasien Rawat Jalan di Rumah Sakit Dr. Wahidin Sudirohusodo, Makassar, *J.Ked.Medika, Edisi No 07 Vol XXXVI – 2010*
- Leandro J.M., 2009, Anti-tumour Necrosis Factor Therapy and B cell in Rheumatoid Arthritis, *Arthritis research & Therapy*.11:128.
- Marganingsih C.S dan Hertiani T, 2005, Kandungan Senyawa Kimia dan Efek Ekstrak Air Daun Bangun-bangun (*Coleus amboinicus*,L.) Pada Aktivitas Fagositosis Netrofil TikusPutih (*Rattus norvegicus*), *Majalah Farmasi Indonesia*, 16 (3), 141 – 148, 2005
- Ming Chang, J., Cheng, M.C., Hung, LM., Chung, YS and Wu, RY. 2010. Potensial Use of *Plecthranthus amboinicus* in Treatment of Rheumatoid Arthritis. *J.Evid.Based comp.Alter.Med*. 7 (1) : 115
- Murray, R.K., Darly, K.G., Peter, A.M., Victor, W.R. (1999). *Biokimia harper*. (edisi 24). Jakarta : EGC.
- Nakagawa T, Mazzali M, Kang D-H, Kanellis J, Watanabe S, Sanchez-Lozada LG, Rodriguez-Iturbe B, Herrera-Acosta J, Johnson RJ. 2003. *Hyperuricemia Causes Glomerular Hypertrophy in the Rat*. *American Journal of Nephrology* 2003, Vol. 23, No. 1

- Primatesta, Paola¹, Estel Plana,² and Dietrich Rothenbacher 2011 Gout treatment and comorbidities: a retrospective cohort study in a large US managed care population *Musculoskelet Disord.*; 12: 103
- Price A, dan Wilson, L. *Patofisiologi*. Buku 2, Edisi 4. Penerbit Buku Kedokteran EGC. Jakarta.
- Silva L, Miguel ED, Peiteado D., Villalba A., Mola M., Pinto J., Ventura FS., 2010, Compliance in Gout Patients, *Acta Reumatol port.* 2010;35:466-474
- So A, De Smedt T, Revas S and Tschopp J., 2007, A Pilot Study of IL-1 Inhibition by Anakinra in Acute Gout, *Arthritis research & Therapy.*9(28):1-6
- Steinmeyer, Jurgen, 2000, Pharmacological Basis for The Therapy of Pain and Inflammation With Nonsteroidal Anti-Inflammatory Drugs, *Arthritis research* 2:379-385
- Verwuij Cornelis L., 2009, Predicting The Future of Anti Tumour Necrosis Factor Therapy., *Arthritis research & Therapy.*11:115.
- Varughese GI and Varghese AI., 2006, Colchicine in Acute Gout Arthritis : The Optimum Dose, *Arthritis research & Therapy.*8(405):1