

# 11. Efek anti radang ekstrak torbangun (*Coleus amboinicus*) pada induksi cisplatin tikus putih wistar

*by Turnitin 7*

---

**Submission date:** 17-Jan-2024 01:52PM (UTC+0700)

**Submission ID:** 2207695252

**File name:** 11.pdf (1.09M)

**Word count:** 1276

**Character count:** 7811

## Efek anti radang ekstrak torbangun (*Coleus amboinicus*) pada induksi cisplatin tikus putih wistar

Rondius Solfaine<sup>1\*</sup>, Iwan Sahrial Hamid<sup>2</sup>

<sup>1</sup>Laboratorium Patologi, Fakultas Kedokteran Hewan, Universitas Wijaya Kusuma, Surabaya, Indonesia

<sup>2</sup>Departemen Kedokteran Dasar, Fakultas Kedokteran Hewan, Universitas Airlangga, Surabaya, Indonesia

**ABSTRAK:** Penelitian ini bertujuan menganalisis aktivitas ekstrak torbangun (*Coleus amboinicus*) terhadap biokimia darah dan gambaran histopatologi ginjal pada induksi cisplatin pada tikus putih Wistar (*Rattus norvegicus*). Penelitian ini menggunakan 24 tikus putih galur Wistar yang terbagi menjadi 3 kelompok yaitu kelompok kontrol negatif dengan pemberian plasebo (P0), kelompok kontrol positif berupa induksi cisplatin dengan pemberian CMC-Na 0.1 % (P1), dan kelompok induksi cisplatin dengan pemberian ekstrak torbangun 500 mg/ kg bb (P2). Pembuatan nefropati pada kelompok perlakuan dengan injeksi intra peritoneal hari ke-4 dosis tunggal cisplatin 5 mg/kg bb. Seluruh kelompok tikus dikorbankan dan diambil sampel darah untuk diukur kadar *blood urea nitrogen* (BUN), serum kreatinin (SK) dan *alkalin phospatase* (ALP) sebagai tes fungsi ginjal. Sampel organ fiksasi dengan BNF 10 % untuk histopatologi. Hasil menunjukkan bahwa pemberian ekstrak *Coleus amboinicus* menurunkan konsentrasi BUN, serum kreatinin, dan *alkalin phospatase* pada kelompok dengan ekstrak torbangun (P2) dibandingkan dengan kelompok kontrol positif ( $p < 0.05$ ). Analisis histopatologi terlihat perdarahan multifokal, infiltrasi interstisial, adanya adesi membran *capsula glomerulus* dan nekrotik tubular secara difus pada kelompok kontrol positif dengan induksi cisplatin (P1). Kerusakan pada glomerulus dan tubulus ginjal lebih ringan pada kelompok yang diberi ekstrak torbangun (P2). Berdasarkan hasil penelitian dapat disimpulkan pemberian ekstrak torbangun dapat menormalkan gambaran biokimia darah dan menghambat kerusakan ginjal dengan cara menghambat peradangan pada induksi cisplatin pada tikus putih.

### Kata kunci:

*Coleus amboinicus*, cisplatin, wistar, biokimia darah

## ■ PENDAHULUAN

Nefropati merupakan gagal ginjal akut ditandai dengan lesi glomerulosklerosis, penebalan membran basal glomerulus, proliferasi sel mesangial, penurunan laju filtrasi glomerulus, albuminuria, tekanan darah tinggi dan retensi cairan (Balakumar *et al.* 2008). Cisplatin adalah agen kemoterapi, yang memiliki efek samping merusak ginjal (Roncal *et al.* 2007). Anti Inflamasi Non steroid (AINS) merupakan obat yang digunakan untuk peradangan nefropati. Obat AINS bekerja menghambat enzim *cyclooxygenase* (COX) yang merubah asam arakhidonat menjadi prostaglandin. Namun, obat AINS diketahui menyebabkan gangguan ginjal, hepatotoksik dan alergi (Murtaza *et al.* 2017).

Torbangun (*Coleus amboinicus*) telah digunakan sebagai tanaman obat tradisional. Pemberian ekstrak daun torbangun dapat meningkatkan ekskresi kalsium oksalat dan protein lainnya. Uji toksisitas akut pada mencit tidak menimbulkan kematian, paralisis, oedema, gangguan respirasi, gangguan fisik dan tidak menimbulkan perubahan histopatologis pada organ (Pillai *et al.* 2011). Penelitian ini bertujuan menganalisis aktivitas ekstrak torbangun (*Coleus amboinicus*) terhadap parameter biokimia darah dan gambaran histopatologi ginjal pada induksi cisplatin pada tikus putih Wistar (*Rattus norvegicus*).

## ■ METODE PENELITIAN

Hewan uji yang digunakan adalah tikus putih (*Rattus norvegicus*) jantan galur Wistar sebanyak 24 ekor umur 2-3 bulan dan berat badan 150–200 gram. Hewan coba dibagi dalam 3 kelompok; kontrol negatif (P0) dengan plasebo, kontrol positif (P1) diberikan suspensi CMC Na 0.1 %, dan kelompok perlakuan (P2) diberikan ekstrak daun torbangun secara peroral dengan dosis 500 mg/kg bb setiap hari selama 7 hari. Induksi cisplatin 5 mg/kg bb secara intraperitoneal. Seluruh tikus dikorbankan pada hari ke-8 dan diambil sampel organ ginjal dengan fiksasi *buffer neutral formalin* 10 % untuk analisis histopatologi. Sampel darah diambil untuk tes fungsi ginjal kadar BUN, serum kreatinin dan *alkalin phospatase* dengan metode kolorimetri. Data yang diperoleh diuji dengan *One Way ANOVA* dan dilanjutkan dengan *Post Hoc Test Duncan Multiple Range Test*. Hasil pengamatan histopatologi dianalisis secara deskriptif untuk mengetahui beda nyata antar kelompok.

Diterima: 17-10-2020 | Direvisi: 17-11-2020 | Disetujui: 27-11-2020

© 2020 CC-BY-SA. Ini adalah artikel *Open Access* yang didistribusikan berdasarkan ketentuan dari *Creative Commons Attribution ShareAlike 4.0 International License* (<https://creativecommons.org/licenses/by-sa/4.0/>).

## HASIL DAN PEMBAHASAN

Berdasarkan hasil penelitian, rata-rata *blood urea nitrogen* (BUN) pada tikus kontrol berkisar antara 51,83 mg/dL. Kelompok P1 <sup>23</sup> secara signifikan meningkatkan kadar BUN sebesar 263,97 mg/dl yang lebih tinggi dibandingkan dengan kelompok P2 sebesar 129,03 mg/dl ( $p < 0,05$ ). Kadar kreatinin dalam tikus kontrol (P0) adalah 0,68 mg/dl. Kadar kreatinin di kelompok P1 menunjukkan peningkatan rata-rata 3,29 mg/dl, yang merupakan peningkatan yang signifikan jika dibandingkan dengan kelompok P2 sebesar 1,93 mg/dl kontrol memiliki rata-rata sebesar 185,6 mg/dL. Kadar ALP kelompok induksi (P1) cisplatin dengan rerata 532,38 mg/dL memiliki perbedaan signifikan dengan kelompok ekstrak torbangun sebesar 274,46 mg/dL. Hasil induksi dengan pemberian cisplatin pada kelompok perlakuan P1 dan P2 menunjukkan seluruh kelompok perlakuan mengalami gangguan fungsi ginjal. Menurut Mazzali *et al.* (2005), nefropati ditandai dengan tingkat BUN yang tinggi akibat hipovolemia dan dehidrasi pada tubulus ginjal.

Tabel 1 Parameter fungsi ginjal pada kelompok perlakuan

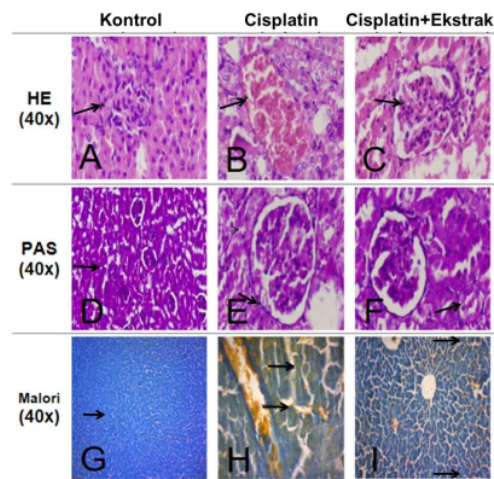
Kelompok	BUN (mg/dL)	Kreatinin (mg/dL)	Alkaline Phosphatase (IU/L)
Kontrol (P0)	51,80±13,00 <sup>a</sup>	0,68±0,30 <sup>a</sup>	185,63±33,93 <sup>a</sup>
Induksi cisplatin (P1)	263,97±32,60 <sup>b</sup>	3,29±0,70 <sup>b</sup>	531,38±29,64 <sup>b</sup>
Induksi cisplatin + ekstrak (P2)	129,03±32,03 <sup>c</sup>	1,93±0,40 <sup>c</sup>	274,63±46,99 <sup>c</sup>

Keterangan: Superskrip berbeda pada kolom yang sama menunjukkan terdapat perbedaan signifikan ( $p \leq 0,05$ ).

Perubahan histopatologi menunjukkan penurunan fungsi ginjal dibuktikan dengan vakuolisasi degenerasi, inflamasi dan nekrosis tubulus ginjal dan glomerulus (Gambar 1). Hasil penelitian menunjukkan bahwa induksi cisplatin 5 mg/kg bb menyebabkan perubahan pada gambaran histopatologi ginjal. Ditemukan adanya hemoragi, degenerasi, nekrosis dan glomerular infiltration pada kelompok yang diberikan induksi cisplatin 5 mg/kg bb secara difus. Sementara pada kelompok dengan ekstrak daun torbangun 500 mg/kg bb mengalami penurunan kerusakan secara menyeluruh pada lesi degenerasi, nekrosis dan infiltrasi glomerular (karioreksis), ini tidak lagi mengambil warna radang pada glomerulus ginjal (Ravindra *et al.* 2010).

## SIMPULAN

Pemberian ekstrak torbangun dapat mengembalikan nilai biokimia darah dan menghambat kerusakan ginjal pada induksi cisplatin pada tikus putih.



Gambar 1 Histopatologi ginjal tikus menunjukkan sel glomerulus dan tubulus (HE/PAS/Malori, 40x).

## INFORMASI PENULIS

### Penulis Korespondensi

<sup>28</sup>; rondius@uwks.ac.id

Fakultas Kedokteran Hewan Universitas Wijaya Kusuma Surabaya

<sup>2</sup>

## UCAPAN TERIMA KASIH

Penelitian ini didanai oleh Direktorat Riset dan Pengabdian Masyarakat Kementerian Riset, Teknologi dan Pendidikan Tinggi (Kemristekdikti) Kopertis 7 dengan Surat Keputusan nomor 120/SP2H/LT/DRPM/IV/2017.

## PUSTAKA ACUAN

- <sup>1</sup> Balakumar P, Chakkarwar VA, Kumar V, Jain A, Reddy J, Singh M. 2008. Experimental models for nephropathy. *Journal of the Renin Angiotensin Aldosterone System*. 9(4): 189–195.
- <sup>9</sup> Roncal CA, Mu W, Crook B, Reungjui S, Ouyang X, Tabah-fisch I, Johnson RJ, Ejaz AA. 2007. Effect of elevated serum uric acid on cisplatin-induced acute renal failure. *American Journal of Physiology—Renal Physiology*. 292(1): 116–122.
- <sup>11</sup> Pillai PG, Suresh P, Aggarwal G, Doshi G, Bhatia V. 2011. Pharmacognostical standardization and toxicity profile of the methanolic leaf extract of *Plectranthus amboinicus* (Lour) Spreng. *Journal of Applied Pharmaceutical Science*. 01(02): 75–81.
- <sup>3</sup> Muzali M, Hughes J, Kim Y, Jefferson JA, Kang D, and Gordon KL. 2001. Elevated Uric Acid Increases Blood Pressure in the Rat by a Novel Crystal-Independent Mechanism. *Hypertension*. 38: 1101–1106.
- <sup>8</sup> Muzali S, Shoaib M, Kanwal F, Abbas A, Ashiq S, Shamim S. 2014. Synthesis And Biological Evaluation Of Schiff Bases Of 4-Aminophenazone As An Anti-Inflammatory, Analgesic and Antipyretic Agent. *Journal Of Saudi Chemical Society*. 21: S359–372.
- <sup>10</sup> Ravindra P, Bhiwgade DA, Kulkarni S, Rataboli PV, Dhume CY, Sciences L. 2010. Cisplatin induced histological changes in renal tissue of rat. *Journal of Cell and Animal Biology*. 4(7): 108–111.

# 11. Efek anti radang ekstrak torbangun (Coleus amboinicus) pada induksi cisplatin tikus putih wistar

## ORIGINALITY REPORT

22%

SIMILARITY INDEX

20%

INTERNET SOURCES

13%

PUBLICATIONS

6%

STUDENT PAPERS

## PRIMARY SOURCES

1	<a href="http://www.scielo.br">www.scielo.br</a> Internet Source	1%
2	<a href="http://ejournal.unisba.ac.id">ejournal.unisba.ac.id</a> Internet Source	1%
3	<a href="http://www.teses.usp.br">www.teses.usp.br</a> Internet Source	1%
4	<a href="http://vdocuments.site">vdocuments.site</a> Internet Source	1%
5	Submitted to HTM (Haridus- ja Teadusministeerium) Student Paper	1%
6	<a href="http://repository.unair.ac.id">repository.unair.ac.id</a> Internet Source	1%
7	Submitted to iGroup Student Paper	1%
8	S. Bhuvaneswari, M. Umadevi, R. Vanajothi. "Effects on Anti-Inflammatory, DNA Binding and Molecular Docking Properties of 2-	1%

chloroquinolin-3-yl-methylene-pyridine /  
pyrazole Derivatives and their Palladium(II)  
Complexes", Bioorganic & Medicinal  
Chemistry Letters, 2020

Publication

---

9	<a href="http://scielo.isciii.es">scielo.isciii.es</a> Internet Source	1 %
10	<a href="http://ijpsr.com">ijpsr.com</a> Internet Source	1 %
11	<a href="http://telugu.primescholars.com">telugu.primescholars.com</a> Internet Source	1 %
12	<a href="http://garuda.ristekdikti.go.id">garuda.ristekdikti.go.id</a> Internet Source	1 %
13	<a href="http://repository.ub.ac.id">repository.ub.ac.id</a> Internet Source	1 %
14	<a href="http://repository.unej.ac.id">repository.unej.ac.id</a> Internet Source	1 %
15	<a href="http://vitek-fkh.uwks.ac.id">vitek-fkh.uwks.ac.id</a> Internet Source	1 %
16	<a href="http://www.coursehero.com">www.coursehero.com</a> Internet Source	1 %
17	<a href="http://zombiedoc.com">zombiedoc.com</a> Internet Source	1 %
18	<a href="http://zsmu.edu.ua">zsmu.edu.ua</a> Internet Source	1 %

---

19	<a href="http://busbid.baskent.edu.tr">busbid.baskent.edu.tr</a> Internet Source	1 %
20	<a href="http://catalonica.bnc.cat">catalonica.bnc.cat</a> Internet Source	1 %
21	<a href="http://docplayer.info">docplayer.info</a> Internet Source	1 %
22	<a href="http://ejournal.unsrat.ac.id">ejournal.unsrat.ac.id</a> Internet Source	1 %
23	<a href="http://es.scribd.com">es.scribd.com</a> Internet Source	1 %
24	<a href="http://journal.fk.unpad.ac.id">journal.fk.unpad.ac.id</a> Internet Source	1 %
25	<a href="http://jurnal.untan.ac.id">jurnal.untan.ac.id</a> Internet Source	1 %
26	<a href="http://publishing-widyagama.ac.id">publishing-widyagama.ac.id</a> Internet Source	1 %
27	<a href="http://www.fao.org">www.fao.org</a> Internet Source	1 %
28	Bagus Uda Palgunadi, Asih Rahayu, Yos Adi Prakoso. "Efficacy of Aloe vera Gel on the Excision Wound Healing in Sprague dawley Rats", <i>Medicra (Journal of Medical Laboratory Science/Technology)</i> , 2021 Publication	1 %

---

Exclude quotes Off

Exclude matches < 1%

Exclude bibliography Off