




Hang Tuah Medical Journal



Hang Tuah University Press

Hang Tuah Medical

Volume 17

102-204

No. 2, 2020

p ISSN 1693 - 1238

e ISSN 2598 - 4861

Editorial Team

Chief Editor : Dr PRAWESTY DIAH UTAMI , dr., M.Ked, Fakultas Kedokteran Universitas Hang Tuah, Surabaya; [google scholar ID Zauk9NkAAAAJ&hl=en&oi=ao](#) ; [scopus ID 57221766908](#)

Dutty Editor: Dr INDRI NGESTI RAHAYU, dr., M.Kes,Fakultas Kedokteran Universitas Hang Tuah, Surabaya [sinta ID 5991754](#) , [google scholar ID BvDY3mAAAAAJ](#)

Editor :

FITRI HANDAJANI, Fakultas Kedokteran Universitas Hang Tuah, Surabaya; [sinta ID 5991737](#) , [google scholar ID cJI3bxMAAAAAJ&hl=en](#) , [scopus ID 57188932360](#)

M HASINUDDIN, PoltekKes Ngudia Husada, Madura

HOTIMAH MASDAN SALIM, Fakultas Kedokteran Universitas Nahdatul Ulama Surabaya, [Scopus ID: 56797943000](#)


BUDHI SETIAWAN, Pharmacology laboratory, Fakultas Kedokteran, Universitas Wijaya Kusuma, Surabaya. Scopus ID: 57188555582

TAMAM JAUHARI, Fakultas Kedokteran Universitas Hang Tuah, Surabaya

JOURNAL TEMPLATE



TOOLS



MENDELEY



iThenticate®



grammarly

INDEXING



[Make a Submission](#)

Current Issue

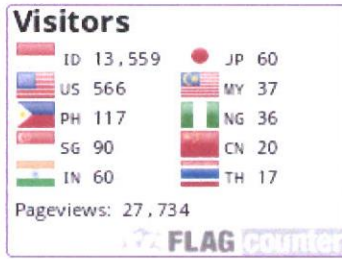[ATOM 1.0](#)

[RSS 2.0](#)

[RSS 1.0](#)

Journal Visitors

Flagcounter



Statcounter

00017944 [View My Stats](#)

HANG TUAH MEDICAL JOURNAL


ISSN: [2598-4861](#) (Online) and [1693-1238](#) (Print)

Published by: Universitas Hang Tuah

Editorial Address: Fakultas Kedokteran Universitas Hang Tuah - Jl. Gadung no 1 Kompleks RSPAL Dr. Ramelan, Kota SBY, Jawa Timur

Platform &
workflow by
OJS / PKP

Vol. 17 No. 2 (2020): Hang Tuah Medical Journal



Published: 2020-05-29

Articles

[Pengaruh Ekstrak Daun Sirsak Terhadap Gambaran Histopatologi Pankreas Rattus Norvegicus Jantan yang Diinduksi Aloksan](#)

RIFKY YOGA PRATAMA, NITA PRANITASARI, DIAH PURWANINGSARI
116-129

[pdf \(Bahasa Indonesia\)](#)

[Hubungan Jumlah Lekosit dengan Derajat Keparahan Pasien Stroke Iskemik Berdasarkan National Institute Of Health Stroke Scale](#)

TSALIS YUNA HAFSHOH, Olivia Mahardani Adam, SIHNING EJT
130-138

[pdf \(Bahasa Indonesia\)](#)

[Pengaruh Pemberian Edukasi Terhadap Pengetahuan Complementary Alternative Medicine \(CAM\) Pada Penderita HIV di Jambi](#)

JELLY PERMATASARI, INDRI MEIRISTA, NADIATUL MAWADDAH
139-149

[pdf \(Bahasa Indonesia\)](#)

[Profil Indeks Larva pada Delapan Wilayah Puskesmas di Surabaya](#)

LYNDA ROSSYANTI, DWI SUSANTI, IVAN RAHMATULLAH, DWI PENI KARTIKASARI, SUKMAWATI BASUKI, HENY ARWATI, INDAH TANTULAR, SUHINTAM PUSARAWATI, HERU PRASETYO, SRI HIDAJATI, SUBAGYO YOTOPRANOTO, SRI WJAYANTI SULISTYAWATI

150-158

 pdf (Bahasa Indonesia)

Pengaruh Penggunaan Obat Antihipertensi Terhadap Sindroma Mata Kering di Surabaya

WISNU TRI PAMUNGKAS, INDIRA R. A, IRMA A. PASARIBU

159-171

 pdf (Bahasa Indonesia)

Pengaruh Luka Iris Pada Tikus Dengan Paparan Hidrogen Peroxida 3% terhadap Epitelisasi dan Pembentukan Eksudat pada Permukaan Epitel Kulit

HARMAN AGUSAPUTRA, MARIA SUGENG, AYLI SOEKAMTO, ATIK WULANDARI

172-180

 pdf (Bahasa Indonesia)

Pengaruh Pemberian Virgin Coconut Oil terhadap Kadar Kreatinin dan Urea Nitrogen Darah Rattus Norvegicus Jantan

NOVIANE ANGRELLA, ROOSTANTIA INDRAWATI, LESTARI DEWI

181-191

 pdf (Bahasa Indonesia)

Peran Ekstrak Anggur Laut terhadap Penurunan Kadar Kolesterol LDL Rattus norvegicus Jantan yang Mendapat Diet Tinggi Lemak

RONALDO LAU, SULISTIANA PRABOWO, RIAMI

192-201

 pdf (Bahasa Indonesia)

Infark Serebri Tipe Kardioemboli pada Pasien dengan Fibrilasi Atrium

ERIC HARTONO TEDYANTO, KEN CHRISTIAN KAWILARANG, FEISAL TANJUNG

202-208

 pdf (Bahasa Indonesia)

JOURNAL TEMPLATE



Research Artikel

Pengaruh Luka Iris Pada Tikus Dengan Paparan Hidrogen Peroxida 3% terhadap Epitelisasi dan Pembentukan Eksudat pada Permukaan Epitel Kulit.

HARMAN AGUSAPUTRA¹, MARIA SUGENG¹, AYLI SOEKAMTO¹, ATIK WULANDARI¹

¹Universitas Wijaya Kusuma Surabaya.
Correspondence : harman_74as@yahoo.com

Abstract

Background: Hydrogen peroxide (H₂O₂) as antiseptic has been used frequently to clean wounds in hospitals and clinics. Hydrogen peroxide has the effect of strong oxidative that can kill pathogens. It can clean up debris and necrotic tissues in wounds. Hydrogen peroxide also has hemostatic effect that can help to stop bleeding. Besides antiseptic effects, hydrogen peroxide is suspected of having negative effect in wound healing. Hydrogen peroxide presumably could cause delayed wound healing by exudate formation and delayed epithelial growth.

Method: This study was conducted in the laboratory using 48 white mice that were divided into 2 groups. All the mice were purposely wounded. Afterwards in one group the wounds were cleaned up using hydrogen peroxide, while in the other group without hydrogen peroxide as control. The wounds of both groups were observed on day 1, day 3 and day 7. On day 1 and day 3, both groups did not show significant difference.

Result : on day 7 showed that the wound healing in hydrogen peroxide group were delayed. Fifty percent of them had the formation of exudate and 62.5% of them showed delayed epithelial growth.

Conclusion : This study could show hydrogen peroxide as wound antiseptic has delayed wound healing effect.

Keyword: hydrogen peroxide, wound healing

Abstrak:

Latar belakang: Proses penyembuhan luka tentunya, membutuhkan penanganan yang cepat dan tepat, oleh karena bila berkepanjangan akan menjadi luka yang tidak menutup, dan adanya resiko masuknya bahan patogen. Hidrogen peroksida (H₂O₂) 3%, sudah banyak digunakan di klinik, Rumah sakit, dengan beberapa fungsi yang menarik sebagai oksidator kuat untuk membunuh mikroba, membersihkan luka dari debris nekrotik dengan mengangkat kotoran yang sulit ditemui pada cairan yang lain, fungsi hemostasisnya, dan dilain pihak menghambat penyembuhan luka. Penelitian ini bertujuan untuk membuktikan bahwa pemberian H₂O₂ khususnya 3%, akan menyebabkan timbulnya eksudat dan epitelisasi terhambat pada pemeriksaan histologi.

Metode: Empat puluh delapan tikus balb/C dikorbakan dengan cara dekapitasi dibagi dalam 2 kelompok H₂O₂ dan kontrol, dibagi lagi masing-masing dalam 3 kelompok kecil yakni hari-1, hari ke-3 dan hari ke-7.

Hasil : penelitian ini menunjukkan pada hari-1 dan hari ke-3 tampak gambaran eksudat dan epitelisasi tidak berbeda signifikan. Sedangkan hari ke-7 tampaknya tidak berbeda bermakna pada statistik, baik eksudat maupun epitelisasi dibanding kontrol. Akan tetapi terdapat gambaran sinergi yang pemberian H₂O₂ terbentuk eksudat 50% dan tidak epitelisasi pada 62,5%.

Kesimpulan: pemberian H₂O₂ 3% sangat dimungkinkan hanya digunakan untuk irigasi, tetapi tidak untuk penyembuhan luka.

Keyword: hydrogen peroxide, penyembuhan luka

PENDAHULUAN

Penyembuhan luka sering kali menjadi permasalahan yang cukup kompleks diantaranya adanya infeksi. perawatan yang panjang, biaya tinggi dan beresiko cacat bahkan resiko kematian. Kebanyakan kasus luka berhubungan dengan kasus trauma. Beberapa kasus selain infeksi, keberadaan benda asing, status host dalam imunitas dalam hal ini kemampuan fagositosis dalam hal ini digunakan membersihkan luka dan membunuh bakteri, dan lingkungan oksigenasi. Sistem fagositosis tentunya juga menghasilkan Hidrogen peroksida (H₂O₂) endogen. Kesembuhan luka ditandai adanya penurunan jumlah radang, terbentuknya epitelisasi (Kumar,2013) dan Juga keberadaan eksudat pada luka yang menurun dan hilang merupakan bagian tanda dari penyembuhan (Adderley,2014)

H₂O₂ merupakan senyawa oksidator kuat yang digunakan dalam klinik dengan tujuan membersihkan luka/ irigasi, hemostasis, dan fungsi mengaktifkan sel keratinosit dan beberapa mediator lainnya. H₂O₂ -3 % mempunyai keuntungan

mampu membunuh kuman gram positif, dan kurang bagus bila dibawah 3% terkait dengan bakteri yang mengandung katalase (Lu,2017), dan pada percobaan hewan coba mempunyai efek sitotokik terhadap epitelisasi(Lu,2017) Tidak ada keuntungan untuk kasus penyembuhan luka pada dosis tersebut(Zhu,2017).

Dosis yang lebih tinggi dengan konsentrasi 6 % lebih poten untuk membunuh bakteri dan 2,5 % kurang efektif membunuh bakteri(Ridarsyah, 2015).

Penelitian ini ingin membuktikan pada dosis 3% yang di berikan pada luka iris, akan menyebabkan penyembuhan luka terhambat, dilihat dari gambaran mikroskopis dari keberadaan eksudat dan epitelisasi jaringan.

Metode penelitian

Penelitian eksperimental, menggunakan tikus Balb/C sebagai hewan coba. Tikus dikelompokkan secara acak, ditimbang sebelumnya. Selanjutnya pada kedua kelompok dilakukan insisi pada punggung tikus sepanjang 1 cm, sedalam subcutan, dan pada kelompok perlakuan dilakukan penetesan H₂O₂ menggunakan pipet pada luka insisi sebanyak 10 tetes dilakukan 3x sehari. Terminasi pada hari ke-2,4 dan hari ke-8. Sebanyak 48 tikus Balb/C berumur 8-9 minggu, dibagi dalam 6 grup, 3 grup control(K) dan 3 grup perlakuan/H₂O₂ (P), dibagi dalam 1x24 jam, 3x24 jam dan 7x24 jam. Dilakukan insisi sepanjang 1 cm,pada punggung tikus, subcutan tidak sampai menembus otot. Pada perlakuan diberikan tetesan H₂O₂ konsentrasi 3% pada luka insisi diberikan 3x sehari. Tikus didekapitasi pada hari ke-2, hari ke-4 dan hari ke-8. dan dilakukan biopsi pada irisan melintang dari insisi. Selanjutnya dilihat dibawah mikroskop dengan pemeriksaan Hematoxyllin–Eoisin.

Lokasi dan waktu penelitian

Pembacaan ulang , preparat HE dilakukan tahun 2019 Di Laboratorium FK UNAIR, farmasi

Teknik pengukuran

Melihat hasil mikroskopis melihat gambaran epitelisasi pada luka serta melihat keberadaan exudat ditandai adanya cairan serum dan mengandung PMN pada permukaan luka, dilakukan pencatatan secara kualitatif.

Metode Analisis

Menggunakan analisis kualitatif, dengan metode chi square membandingkan kelompok H₂O₂ dan kontrol dalam hari ke-1,3 dan 7 test

Hasil penelitian:

Pada penelitian ini timbunan exudat pada permukaan luka baik H₂O₂ dan kontrol perlakuan didapatkan sebagai berikut:

Tabel 1. Tampak perubahan jumlah eksudat pada hari-1, 3 dan 7, baik pada kelompok kontrol dan H₂O₂.

| Kelompok kontrol | K1 (1 hari) | K2 (3 hari) | K3 (7hari) |
|--------------------|-------------|-------------|------------|
| Exudat (+) | 8 | 1 | 0 |
| (-) | 0 | 7 | 8 |
| Kelompok perlakuan | P1 (1 hari) | P2 (3hari) | P3 (7hari) |
| Exudat (+) | 8 | 0 | 4 |
| (-) | 0 | 8 | 4 |

Keterangan : K1 = Kelompok kontrol diperiksa pada hari ke 1
 K2 = Kelompok kontrol diperiksa pada hari ke 3
 K3 = Kelompok kontrol diperiksa pada hari ke 7
 P1 = Kelompok perlakuan diperiksa pada hari ke 1
 P2 = Kelompok perlakuan diperiksa pada hari ke 3
 P3 = Kelompok perlakuan diperiksa pada hari ke 7

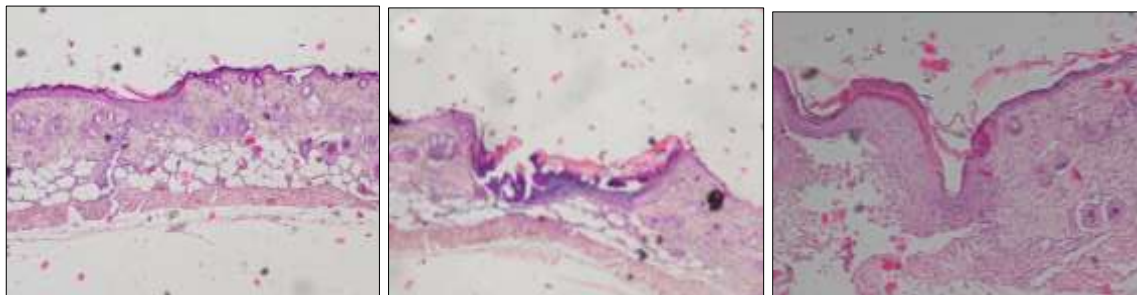
Dari data diatas tampak eksudat pada kelompok kontrol, tampak menurun sampai hari ke-7 sedangkan pada H₂O₂ tampak berbeda pada hari ke-3 tampak berkurang dan kebalikan hari ke -7 menjadi bertambah.

Tabel 2. Tampak perubahan reepitelisasi pada hari-1,3 dan 7, baik pada kelompok kontrol dan H₂O₂.

| | K1 (1 hari) | K2 (3 hari) | K3 (7 hari) |
|-----------------|-------------|-------------|--------------|
| Epitelisasi (+) | 0 | 7 | 6 |
| (-) | 8 | 1 | 2 |
| | P1 (1 hari) | P2 (3 hari) | P3 (7 hari) |
| Epitelisasi (+) | 0 | 8 | 3 |
| (-) | 8 | 0 | 5 |

Keterangan : K1 = Kelompok kontrol diperiksa pada hari ke 1
K2 = Kelompok kontrol diperiksa pada hari ke 3
K3 = Kelompok kontrol diperiksa pada hari ke 7
P1 = Kelompok perlakuan diperiksa pada hari ke 1
P2 = Kelompok perlakuan diperiksa pada hari ke 3
P3 = Kelompok perlakuan diperiksa pada hari ke 7

Dari data tampak epitelisasi kelompok kontrol, epitelisasi terjadi pada hari ke-3 dan hari ke-7 , tampak meningka. Sedangkan pada kelompok H₂O₂ tampak epitelisasi berkurang pada hari ke-7, mengesankan terjadi perlambatan dalam penutupan luka.

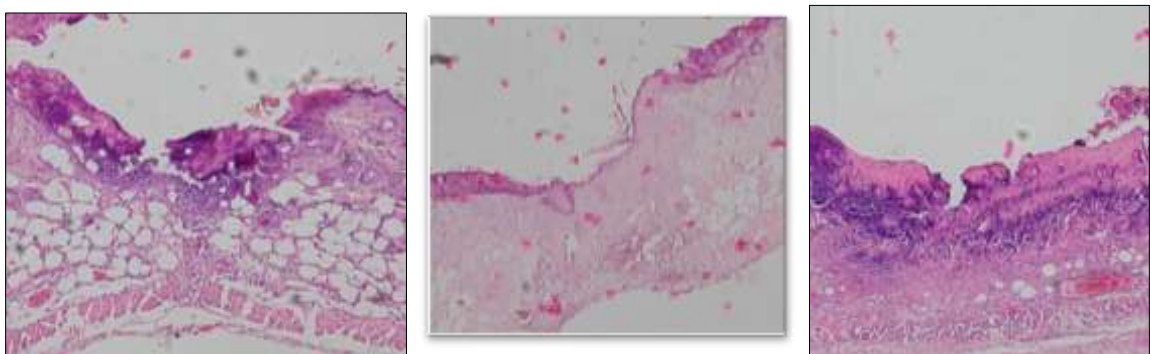


K1 (hari 1)

K2 (hari ke 3)

K3 (Hari ke 7)

Gambar 1. penyembuhan luka kelompok kontrol(K) dari eksudat tampak bersih pada hari ke-7, dan tampak luka menutup dengan epitelisasi pada kontrol. Epitelisasi tampak pada hari ke-3 dan hari ke-7.



P1 (hari ke 1)

P2 (Hari ke 3)

P3 (Hari ke 7)

Gambar 2. Penyembuhan luka pada pemberian H₂O₂ (P) dari keberadaan exudat, tampak eksudat tampak masih ada, dan terbatas pada hari ke-7 dibanding hari ke-1 dan ke-3. Epitelisasi tampak pada berbeda pada hari ke-7, pada 3 dari 5 kasus

Keterangan : K1 = Kelompok kontrol diperiksa pada hari ke 1
K2 = Kelompok kontrol diperiksa pada hari ke 3

K3 = Kelompok kontrol diperiksa pada hari ke 7
 P1 = Kelompok perlakuan diperiksa pada hari ke 1
 P2 = Kelompok perlakuan diperiksa pada hari ke 3
 P3 = Kelompok perlakuan diperiksa pada hari ke 7

Analisis menggunakan SPSS versi 26, dengan uji Chi Square (χ^2)

| | | H2O2 | Kontrol | P=0,05 |
|-------------|--------------|----------|----------|----------|
| eksudat | K1 Ada | 8(100%) | 8(100%) | |
| | Tidak ada | 0 | 0 | - |
| | K2 ada | 1(12,5%) | 0 | |
| | Tidakada | 7(87,5%) | 8(100%) | P=0,302* |
| | K3 ada | 4(50%) | 0(0%) | |
| | Tidakada | 4(50%) | 8(100%) | P=0,077* |
| Epitelisasi | K1 tidak ada | 8(100%) | 8(100%) | - |
| | Ada | 0 | 0 | |
| | K2 tidak ada | 0 | 1(12,5%) | |
| | Ada | 8(100%) | 7(87,5%) | P=0,302* |
| | K3 tidak ada | 5 | 2 | |
| | ada | 3 | 6 | P=0,131* |

Keterangan: * tidak signifikan:

Keterangan : K1 = Kelompok kontrol diperiksa pada hari ke 1
 K2 = Kelompok kontrol diperiksa pada hari ke 3
 K3 = Kelompok kontrol diperiksa pada hari ke 7
 P1 = Kelompok perlakuan diperiksa pada hari ke 1
 P2 = Kelompok perlakuan diperiksa pada hari ke 3
 P3 = Kelompok perlakuan diperiksa pada hari ke 7

Pembahasan:

Pada penelitian sebelumnya tahun 2010, didapatkan investigasi pemberian H2O2 3%, tampak nekrosis lebih banyak pada hari-1, dan didapatkan tidak berbeda bermakna protein VEGF anatar kontrol dan perlakuan yang disimpulkan ibahwa kurang ada rangsangan endotel dalam penyembuhan luka pada pemberian H₂O₂ - 3%.

Pada penelitian 48 tikus dengan dekapitasi, tidak ada tikus mati dalam pengamatan, dan tidak ada tanda infeksi seperti eksudat yang mengalami perubahan warna/ menjadi purulent.

Pembahasan hasil Pemeriksaan Preparat Hari ke-1 pada kelompok K1 dan P1 :

Hasil penelitian keberadaan eksudat pemberian H₂O₂ dan kontrol, hari pertama (1x24 jam), tampak tidak berbeda secara analisis diskriptif, keduanya tampak luka mengandung cairan serous pada permukaan luka berisi PMN dan debris. Hal ini sesuai dengan teori dari tahapan luka, fase hemostasis ini tampak terjadi eksudasi, (Adderly,2010) dan banyak debris nekrotik pada permukaan, tampaknya belum mengalami fagositosis. Pemberian H₂O₂, tampak serupa dengan pembentukan plug endapan hemostasis. Mungkin akan berbeda bila dilihat dari waktu terbentuk plug hemostasis, dilihat dari segi waktu dan bukan mikroskopis. Sedangkan epitelisasi pada hari ke-1 tampak tidak berbeda antara H₂O₂ dan kontrol, keduanya belum mengalami epitelisasi, sesuai dengan teori bahwa epitelisasi dimulai dari hari-ke-2-3. Pada penelitian sebelumnya dengan pertumbuhan epitelisasi dengan dosis dibawah 3 % tidak ada data menjadi lebih maju fasenya (Lo,2012).

Pada penelitian ini tidak berbeda secara analisis diskriptif, epitelisasi hari ke-1 antara H₂O₂ dan kontrol.

Pembahasan hasil Pemeriksaan Preparat Hari ke-3 pada kelompok K3 dan P3:

Pengamatan eksudat baik H₂O₂ maupun kontrol, tampak terjadi penurunan, secara statistik tidak berbeda signifikan. Keduanya didapat kemiripan bahwa eksudat / kebocoran endotel sudah minimal dan berlanjut masuk ke fase inflamasi. Bersamaan dengan ini epitelisasi tampak serupa baik pemberian H₂O₂ maupun kontrol secara statistik keduanya tidak berbeda secara signifikan. Hal ini terjadi kemungkinan karena pengambilan definisi epitelisasi pada peneliti terbatas pada kemampuan migrasi epitel dari tepi luka sampai tepi luka lainnya. yang diambil peneliti adalah tertutupnya epitel karena migrasi bukan dari ketebalan dari susunan epitel.

Pembahasan hasil Pemeriksaan Preparat Hari ke-7 pada kelompok K7 dan P7:

Pengamatan eksudat baik H₂O₂ maupun kontrol tampak berbeda, akan tetapi secara statistik tampak tidak ada beda. Didapatkan sebagian besar pada kelompok H₂O₂ 50% timbul eksudat dan sedangkan kelompok kontrol tampak tidak ada eksudat. Hal ini didukung data epitelisasi pada kelompok H₂O₂ sebagian tampak erosi diantara epitelisasi sebanyak 5/8 =62.5%. Tampaknya walau tidak signifikan, dengan dasar 50% dan 62.5%, dan dasar sebelumnya bahwa pemberian dosis 3% H₂O₂, terjadi kelambatan penutupan luka pada penelitian (Lo,2012).

Kesimpulan:

Pemberian H₂O₂ diberikan pada dosis 3 %, untuk penyembuhan luka, ternyata tidak bertambah baik dibanding kontrol, terlihat berjalan serupa pada hari ke-1 dan hari ke-3, baik dari sisi keberadaan eksudat dan epitelisasi. Sedangkan pada hari ke-7, tampaknya ada gambaran terjadi Perlambatan penyembuhan luka, dilihat dari eksudat yang terbentuk kembali sebanyak 50% dan adanya epitelisasi yang erosif, sebanyak 62,5%, akan tetapi secara statistik tidak bermakna.

Dan dari penelitian sebelumnya tidak ada beda profil protein VEGF, dalam kesembuhan luka dengan dosis 3% dan diartikan dalam dosis 3% tidak ada gambaran pertumbuhan Endotel untuk mendukung kesembuhan.

Saran:

Kelemahan penelitain bersifat kualitatif, sehingga untuk saran selanjutnya disarankan bersifat kuantitatif atau data semikuantitatif, serta perlu ditambahkan deteksi lipid peroxidase untuk mengetahui kerusakan jaringan dengan keberadaan H₂O₂, mengingat ada endogenous H₂O₂. Pemberian dosis H₂O₂ perlu menjadi pertimbangan dalam aspek penanganan klinik, dibawah 1%, 1½% atau 3 %, hal ini tergantung tujuan yang dicapai.

Referensi

- Adderley J Una, 2010, Managing Wound Exudate and promoting healing' British J. Of community nursing, March: pp.15-18.
- Kumar Vinay, Abbas K Abdul, Aster C Jon, 2013, Text book ' robbins basic pathology ed 9' USA: Elsevier Inc., Pp; 31-44.
- Lu Min, Hansen Nathan Eric, 2017, Review article 'Hydrogen Peroxide Wound Irrigation in Orthopedic Surgery' , J.Bone Join infect.vol2: page 3-9.
- Loo Alvin Eng Kiat, Wong Ting Yee, Ho Rongjian, Wasser Martin, Du Tsihua, Ng ThongWee, 2012, Effect of Hyrdogen Peroxide on Wound Healing in Mice Relation to Oxydative Damage' PloS One 7(11): e49215 pp.1-13.
- Ridarsyah Noor Maghfira Laily, Priyanto Djoko, Adithya Grahita, 2015, Odonto Dental Jurnal Vol2:(1):pp 29-33.
- Sjamsuhidajat R, 2010. Buku Ajar Ilmu Bedah. Edisi ketiga. Penerbit Buku Kedokteran EGC. Jakarta.
- Sayogo William, 2017, Potensi +Dalethyne terhadap epitelisasi luka pada kulit yang diinfeksi bakteri MRSA'. J.Biosains Pascasarjana 19:(1): pp.1-17.
- Prasetyono O.H. Theddeus, 2009, General Concept of Wound Healing, revisited', Med.J Indonesia 18:208-216.
- Zhu Guanya, 2017, Review 'Hydrogen Peroxide: A Potential Wound Therapeutic Target ? , Med.Princ.Pract 26:pp.301-308.
- Orsted L. Heather, 2011, Keast David, ForestLalande Louise, Françoise Mégie Marie, Basic Principles of Wound Healing, Wound Care Canada vol 9:2: pp:1-5.